

Beat Schär, Stefan Osswald

Kardiologie,  
Universitätskliniken Basel

# Eine Rechtsschenkelblock-Tachykardie

Bei einem 32jährigen Mann traten vor allem bei Anstrengungen wiederholt lang anhaltende Tachykardien auf, weshalb er hospitalisiert werden musste. Das Tachykardie-EKG zeigte eine Breitkomplex-Tachykardie, das Ruhe-EKG war völlig unauffällig, ebenso die Echokardiographie und die Koronarographie. Bei der elektrophysiologischen Untersuchung konnte mit rascher ventrikulärer Stimulation die bekannte Breitkomplex-Tachykardie ausgelöst werden (siehe Abb. 1).

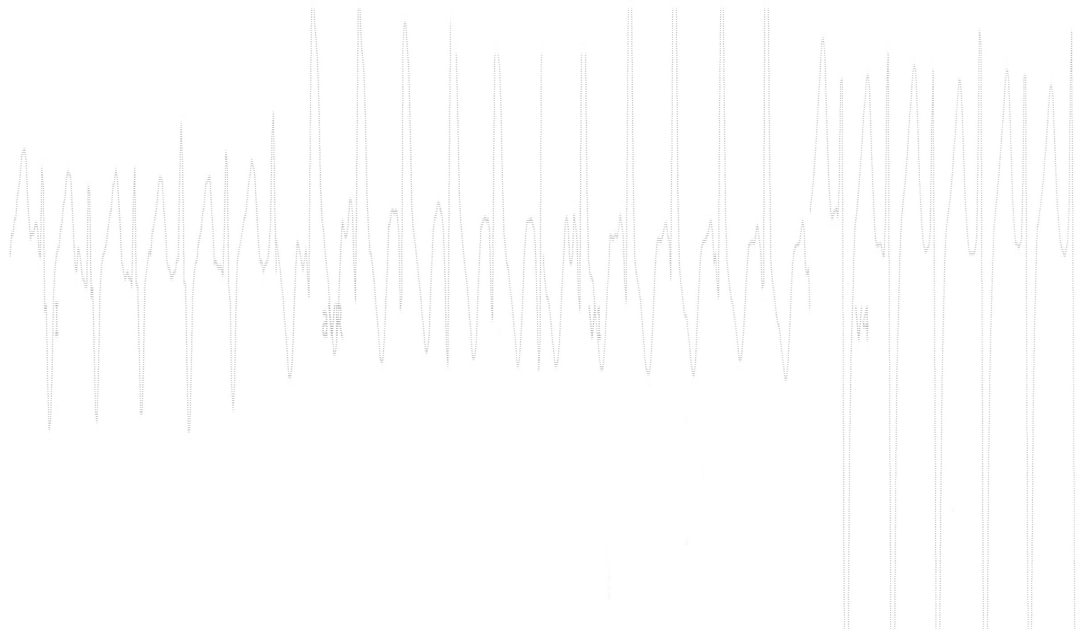
## Was für eine Tachykardie-Form liegt hier vor?

Zuerst stellt sich die Frage, ob es sich um eine supraventrikuläre Tachykardie mit Rechtsschenkelblock-Aberration oder um eine Kammetachykardie handelt. Im Rhythmusstreifen zeigt sich eine AV-Dissoziation mit gut sichtbaren P-Wellen vor dem zweiten und zwölften QRS-Komplex. Es handelt sich also um eine Kammetachykardie. Die Achse der Tachykardie zeigt nach superior (negative Ausschläge in II, III und aVF).

Aufgrund der superioren Achse ist die häufigste Form der idiopathischen Kammetachykardien, die rechtsventrikuläre Ausflusstrakt-

### Abbildung 1

Kammetachykardie mit AV-Dissoziation und gut sichtbaren P-Wellen vor dem zweiten und zwölften QRS-Komplex. Die Achse der Tachykardie zeigt nach superior (negative Ausschläge in II, III und aVF).



Korrespondenz:  
Prof. Stefan Osswald  
Kardiologie  
Universitätskliniken Basel  
Petersgraben 4  
CH-4031 Basel  
E-Mail: Sosswald@uhbs.ch

Tachykardie, ausgeschlossen. Eine differential-diagnostisch mögliche ARVC ist aufgrund der RSB-Morphologie sehr unwahrscheinlich.

Die präsentierte Konstellation mit einer Rechtsschenkelblock-Morphologie mit superiorer Achse bei einem herzgesunden Patienten ist typisch für die idiopathische linksventrikuläre intrafaszikuläre Tachykardie [1]. Das vierte Merkmal dieser seltenen Tachykardieform ist ihr Ansprechen auf Verapamil und Adenosin, wie das auch beim beschriebenen Patienten anlässlich der Untersuchung zutraf. Wegen sekundärer Therapierefraktärheit wurde dann eine Radiofrequenz-Ablation im Bereiche des linksposterioren Tawara-Schenkels durchgeführt.

Die beschriebene linksventrikuläre idiopathische Katecholamin-getriggerte Kammer-tachykardie wird nur selten diagnostiziert. Typischerweise tritt sie bei jüngeren Männern im Anschluss an körperliche oder seelische Belastung auf und spricht sehr gut auf Verapamil an. Pathophysiologisch liegt ein Mikro-Reentry im Bereiche des linksposterioren Faszikels vor, welcher mittels Radiofrequenz-Ablation erfolgreich behandelt werden kann [2].

## Literatur

- 1 Zipes DP, Foster PR, Troup PJ, Pedersen DH. Atrial induction of ventricular tachycardia: reentry versus triggered automaticity. *Am J Cardiol* 1979;44:1–8.
- 2 Bennett DH. Experience with radiofrequency catheter ablation of fascicular tachycardia. *Heart* 1997;77:104–7.