

Thomas Herren

Kardiologie,
Medizinische Klinik,
Spital Limmattal,
Schlieren

EKG bei Morbus Basedow

Klinischer Befund

Eine 32jährige sportliche Physiotherapeutin berichtete über abnehmende körperliche Leistungsfähigkeit, einen rascheren Ruhepuls und leichte, anstrengungsabhängige Dyspnoe seit vier Monaten. Eine gewisse Nervosität und ein gesteigerter Appetit bei gleichbleibendem Gewicht führten zur Verdachtsdiagnose Hyperthyreose. Die klinische Untersuchung zeigte ein $\frac{2}{6}$ -Systolikum über dem aortalen Auskultationspunkt und einen 3. Herzton ohne weitere Herzinsuffizienzzeichen. Die Hyperthyreose bestätigte sich im Labor (vollständig supprimiertes TSH, freies T_4 43 pmol/L [normal 9–24 pmol/L], freies T_3 19 pmol/L [normal 2–5 pmol/L]). Die nachweisbaren Anti-TSH-Rezeptor-Antikörper sowie Antiperoxidase-Antikörper waren vereinbar mit der Diagnose eines Morbus Basedow. Eine Therapie

mit Carbimazol führte rasch zu einer euthyreoten Stoffwechsellage und vollständigen Rückbildung der Symptome.

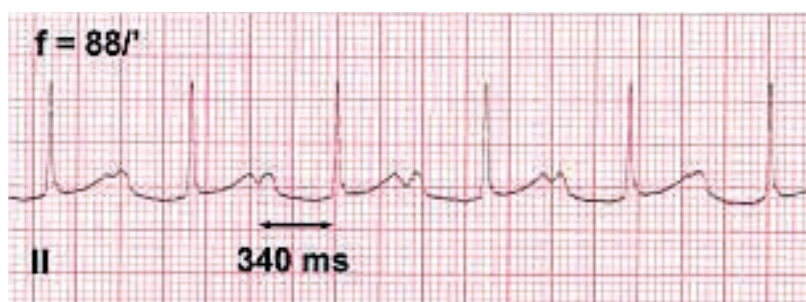
Diskussion

Die typischen Rhythmusstörungen bei Morbus Basedow sind Sinustachykardie und Vorhofflimmern, wobei letzteres bei jungen Patienten selten, bei älteren mit einer Häufigkeit von 20% vorkommt [1]. Die beschriebene Patientin hatte hingegen einen AV-Block I° (Abb. 1A), welcher sich unter thyreostatischer Therapie zurückbildete (Abb. 1B).

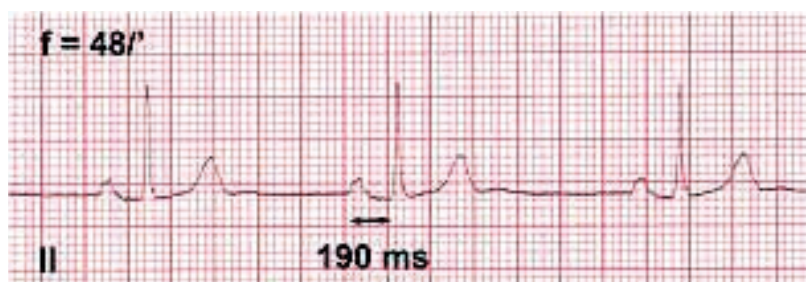
Erst- oder höhergradige AV-Blockierungen sind bei Patienten mit Morbus Basedow gut beschrieben [2–4], obschon seltener als die erwähnten typischen Rhythmusstörungen. Bei mindestens 6%, in einer Serie gar bis 30%, aller hyperthyreoten Patienten war ein AV-Block I° vorhanden [3]. Thyroxin führt zwar tierexperimentell zu einer beschleunigten AV-Knoten-Überleitung und zur Verkürzung der Refraktärperiode im AV-Knoten. Die AV-Blockierungen hingegen werden pathogenetisch auf lokale entzündliche myokardiale Infiltrate zurückgeführt. Mittels intrakardialen His-Bündel-Elektrogramm wurde denn auch eine Verlängerung des A-H-Intervalls bei normal langem H-V-Intervall gemessen [3]. Medikamente, welche die AV-Überleitung zusätzlich bremsen (z.B. Propranolol, Verapamil, Digoxin), sollten zur Behandlung von Patienten mit stark verlängerter PQ-Zeit nur zurückhaltend eingesetzt werden, weil die Gefahr einer höhergradigen AV-Blockierung mit Synkope besteht. Neben der thyreostatischen Therapie

Abbildung 1

- A EKG vom 5.5.04 (Ableitung II). Bei Sinusrhythmus ist die PQ-Zeit mit 340 ms deutlich verlängert, somit liegt ein AV-Block I° vor.
B EKG vom 22.9.04 (Ableitung II). Bei Sinusrhythmus hat sich die PQ-Zeit normalisiert und beträgt jetzt 190 ms.



A



B

Korrespondenz:

Dr. med. Thomas Herren
Leitender Arzt Kardiologie
Medizinische Klinik
Spital Limmattal
Urdorferstrasse 100
CH-8952 Schlieren
E-Mail: thomas.herren@spital-limmattal.ch

ist bei AV-Block II°–III° die Implantation eines provisorischen Schrittmachers indiziert. Die Prognose ist gut, und die höhergradigen AV-Blockierungen sind in der Regel nach 14 Tagen thyreostatischer Therapie regredient [3]. Ein 12-Ableitungs-EKG sollte bei allen Patienten mit Morbus Basedow geschrieben werden.

Literatur

- 1 Weetman AP. Graves' disease. *N Engl J Med* 2000;343: 1236–48.
- 2 Muggia AL, Stjernholm M, Houle T. Complete heart block with thyrotoxic myocarditis. Report of a case. *N Engl J Med* 1970;283:1099–100.
- 3 Miller RH, Corcoran FH, Baker WP. Second and third degree atrioventricular block with Graves' disease: a case report and review of the literature. *Pacing Clin Electrophysiol* 1980;3: 702–11.
- 4 Eraker SA, Wickamasekaran R, Goldman S. Complete heart block with hyperthyroidism. *JAMA* 1978;239:1644–6.