

Richard Kobza, Paul Erne

Kardiologie, Departement Innere Medizin,
Kantonsspital, Luzern

Monomorphe Kammer-tachykardie: Bundle-brunch-reentry-Tachykardie

Fallbeschreibung

Es handelt sich um das EKG eines 57jährigen Patienten mit mittelschwer eingeschränkter linksventrikulärer Auswurffraktion und apikalem Aneurysma nach anteriorem Myokardinfarkt 17 Jahre zuvor. Damals wurde wegen ventrikulären Tachyarrhythmien mit Kreislaufstillstand ein ICD implantiert. Wegen rezidivierenden ventrikulären Tachykardien mit ICD-Therapien trotz ausgebauter antiarrhythmischer Therapie wurde vor zwei Jahren das Substrat im linksventrikulären Aneurysma mittels Radiofrequenz-Ablation behandelt, in der Folge war der Patient frei von Arrhythmien.

Aktuell stellte er sich notfallmässig wegen rezidivierenden Schwindelepisoden mit Herzrasen vor. Es waren keine ICD-Schocks aufgetreten. Das auf der Notfallstation aufgezeichnete EKG ist in Abbildung 1 dargestellt.

EKG

Das EKG zeigte einen Sinusrhythmus mit verlängerter AV-Zeit von 250 ms, Rechtsschenkelblock, linksanteriorer Hemiblock (Q in V₁ und V₂ bei St. n. Vorderwandinfarkt) und wiederholte nicht anhaltende Breitkomplextachykardien, wobei die QRS-Komplexe während der Tachykardie ähnlich konfiguriert waren wie die QRS-Schläge bei Sinusrhythmus. Unter Adenosin-Gabe kam es nicht zu einer Terminierung oder Demaskierung einer supraventrikulären Tachykardie, sondern zu einem anhaltenden Auftreten der Tachykardie, was auf einen ventrikulären Ursprung der Tachykardie hinwies. Da die QRS-Komplexe während der Kammertachykardie eine sehr ähnliche QRS-Morphologie wie während Sinusrhythmus aufwiesen, musste differentialdiagnostisch daran gedacht werden, dass die Tachykardie das Reizleitungssystem einschloss, was wiederum die Diagnose einer Bundle-brunch-reentry-Tachykardie nahe legte [1].

Bei dieser Tachykardie kommt es zu einem Reentry, der den linken und den rechten Tawara-Schenkel einschliesst (Abb. 2A und 2B), es ist aber auch ein Reentry im Bereich des linksanterioren und linksposterioren Schenkels möglich (Abb. 2C). In unserem Fall lag ein Right-bundle-brunch-Reentry (Abb. 2B) vor, das heisst der Reentry nahm die eher atypische Richtung antegrad über den linken Schenkel und retrograd über den rechten Schenkel.

Die Diagnose einer Bundle-brunch-reentry-Tachykardie konnte bei unserem Patienten in der elektrophysiologischen Untersuchung bestätigt werden (Abb. 3).

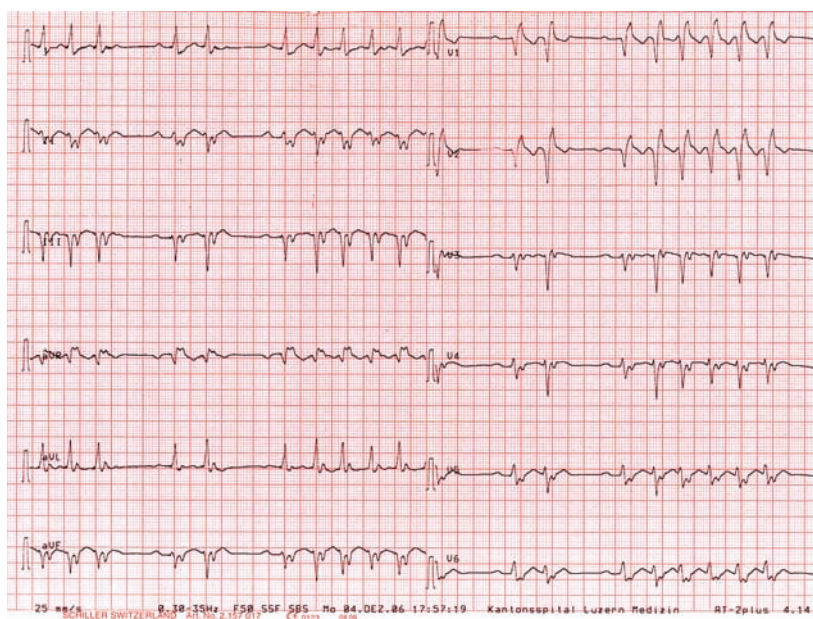


Abbildung 1
12-Kanal-EKG bei Eintritt.

Korrespondenz:
Dr. med. Richard Kobza
Kardiologie
Kantonsspital
CH-6000 Luzern 16
E-Mail: richard.kobza@ksl.ch

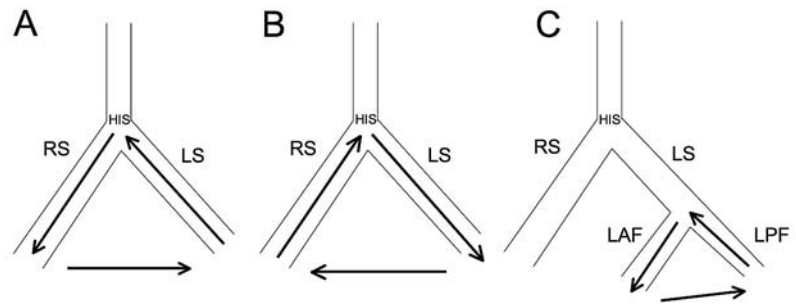
Abbildung 2

Mechanismus von Bundle-branch-reentry-Tachykardien.

A Antegrade Aktivierung über den rechten und retrograde Aktivierung über den linken Tawara-Schenkel (LS).

B Antegrade Aktivierung über den linken und retrograde Aktivierung über den rechten Tawara-Schenkel (RS).

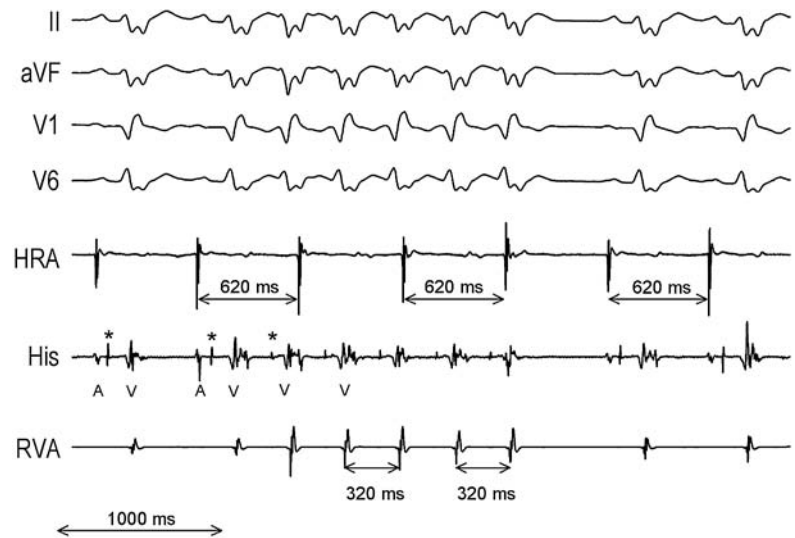
C Antegrade Aktivierung über den links-anterioren Faszikel (LAF) und retrograde Aktivierung über den links-posterioren Faszikel (LPP).

**Abbildung 3**

Oberflächen-EKG und intrakardiale Ableitungen bei Bundle-branch-Reentry: Im Vorhofskanal sieht man den Sinusrhythmus mit einer Zykluslänge von 620 ms, im Ventrikelkanal eine nicht-anhaltende, vom Vorhof dissoziierte ventrikuläre Tachykardie mit einer Zykluslänge von 320 ms. Auf dem His-Katheter besteht vor jeder Ventrikelaktivierung (V) ein fix gekoppeltes His-Potential (Stern). Typisch ist das längere HV-Intervall im Sinusschlag im Vergleich zur Tachykardie.

HRA = hoher rechter Vorhof; RVA = rechter Ventrikel;

A = Vorhofsaktivierung.

**Kommentar**

Bundle-branch-Reentry ist die Ursache von 5% aller monomorphen Kammertachykardien und tritt am häufigsten bei Patienten mit dilatativer Kardiomyopathie auf, kann aber auch, wie in unserem Fall, bei anderen Kardiopathien, bei denen es zu einer linksventrikulären Dilatation kommt, beobachtet werden. Typischerweise haben die Patienten bereits im Sinusrhythmus Leitungsverzögerungen, insbesondere ein verlängertes HV-Intervall. Die Therapie der Wahl ist die Radiofrequenz-Ablation, die Erfolgsrate der Ablation des rechten Tawara-Schenkels liegt bei 100% mit einem erhöhten Risiko von Bradykardien oder eines AV-Blocks von 15–30% [2, 3]. Häufig ist bei dieser Patientengruppe ein Bundle-

branch-Reentry nicht die einzige Kammertachykardie.

In unserem Fall blieb der Patient nach der Ablation des rechten Schenkels frei von jeglichen Tachykardien (Follow-up von 16 Wochen).

Literatur

- 1 Guo H, Hecker S, Levy S, et al. Ventricular tachycardia with QRS configuration similar to that in sinus rhythm and a myocardial origin: differential diagnosis with bundle branch reentry. *Europace*. 2001;3(2):115–23.
- 2 Cohen TJ, Chien WW, Lurie KG, et al. Radiofrequency catheter ablation for treatment of bundle branch reentrant ventricular tachycardia: results and long-term follow-up. *J Am Coll Cardiol*. 1991;18(7):1767–73.
- 3 Stevenson WG, Delacrétaiz E. Radiofrequency catheter ablation of ventricular tachycardia. *Heart*. 2000;84(5):553–9.