

Richard Kobza, Peiman Jamshidi, Paul Erne

Kardiologie,
Departement Innere Medizin,
Kantonsspital, Luzern

Wertigkeit des EKG im Jahre 2007: Infarkt & Co¹

Summary

The standard 12-lead electrocardiogram (ECG) remains the most used tool for the diagnosis, early risk stratification, triage, and guidance of therapy in patients with acute coronary syndromes. In general, patients with ST-elevation-infarction and ST-elevation in a large number of leads or high absolute sum of ST deviation have a larger myocardial infarction than patients with ST deviation in a smaller number of leads or low sum of ST deviation. ST elevation with negative T waves occurring more than 2 hours of onset of symptoms may be used as a sign of a more advanced stage of infarction or presence of irreversible damage. The admission ECG may assist in identifying the exact site of coronary artery occlusion; this article presents the following relevant ECG patterns: very proximal LAD occlusion in anterior STEMI, left main coronary artery disease and right ventricular infarction accompanying acute inferior STEMI.

In patients with unstable angina/non-ST segment elevation myocardial infarction ischaemic burden (quantitative measurements of ST-T-segment deviations) on the admission ECG identifies patients who benefit the most from an invasive treatment strategy. Isolated T-wave inversion identifies a subgroup of patients with unstable angina/non-ST segment elevation myocardial infarction who have a favourable long-term outcome if revascularised very early.

Key words: myocardial infarction; electrocardiography; ECG; ischaemia

Zusammenfassung

Das 12-Kanal-EKG dient zur Diagnosestellung, frühen Risikostratifizierung, Triage und Planung der Therapie bei Patienten mit akutem Koronarsyndrom. Beim ST-Hebungsinfarkt (STEMI) gilt im allgemeinen, dass Patienten mit ST-Hebungen in vielen Ableitungen oder einer hohen absoluten Summe der

ST-Segment-Veränderungen ein grösseres Infarktareal aufweisen, als Patienten mit ST-Hebungen in wenigen Ableitungen oder nur einer niedrigen absoluten Summe. ST-Hebungen mit negativen T-Wellen sind bei Patienten mit Beginn der Symptomatik vor mehr als 2 Stunden als Zeichen eines fortgeschrittenen Infarkt-Stadiums zu werten. Mit dem EKG kann man die Ischämie lokalisieren und so Rückschlüsse auf die vom Verschluss betroffene Koronararterie ziehen; in dieser Übersichtsarbeit wird auf folgende EKG-Veränderungen eingegangen: Proximaler RIVA-Verschluss, Hauptstammläsion und rechtsventrikuläre Beteiligung bei inferiorem Infarkt. Beim Nicht-ST-Hebungs-Infarkt (NonSTEMI) profitieren Patienten mit ST-Segment-Veränderungen von gesamthaft über 2,5 mm von einer frühen invasiven Behandlung gegenüber Patienten mit nur leichten ST-Strecken-Veränderungen. Die isolierte T-Wellen-Inversion identifiziert eine Subgruppe von Patienten mit instabiler Angina pectoris und Nicht-ST-Hebungs-Infarkten, die eine gute Langzeitprognose aufweisen, wenn man sie sehr früh einer invasiven myokardialen Revaskularisation zuführt.

Schlüsselwörter: Myokardinfarkt; Elektrokardiogramm; EKG; Ischämie

Definition Myokardinfarkt

Das 12-Kanal-EKG dient zur Diagnosestellung, frühen Risikostratifizierung, Triage und Planung der Therapie bei Patienten mit akutem Koronarsyndrom. Folgende Kriterien sind für die klinische Diagnose eines akuten oder sich entwickelnden Herzinfarktes gebräuchlich [1]:

Korrespondenz:
Dr. med. Richard Kobza
Kardiologie
Kantonsspital
CH-6000 Luzern 16
E-Mail: richard.kobza@ksl.ch

¹ Dies ist die Zusammenfassung eines Referates der Jahrestagung der Schweizerischen Gesellschaft für Kardiologie im Juni 2007 in Genf.

Es besteht kein Interessenkonflikt.

Typischer Anstieg und Abfall von biochemischen Markern einer myokardialen Nekrose (Troponin, CK-MB) in Begleitung mindestens einer der folgenden Zustände:

- Ischämische Symptome (Angina pectoris usw.)
- Entstehung von pathologischen Q-Zacken im EKG
- EKG-Veränderungen, die auf eine myokardiale Ischämie hinweisen (ST-Hebung oder -Senkung)
- Koronare Intervention

Bei Entstehung von neuen pathologischen Q-Zacken in seriellen EKG kann von einem stattgefundenen Myokardinfarkt gesprochen werden, wobei der Patient nicht zwingend Symptome gezeigt haben muss. Die biochemische Marker einer myokardialen Nekrose können sich, abhängig von der Zeit seit dem Ereignis, wieder normalisiert haben.

Die EKG-Kriterien in Tabelle 1 weisen auf eine myokardiale Ischämie hin, reichen aber alleine nicht zur Diagnose eines Myokardinfarktes aus.

Die Prognose eines ST-Hebungs-Infarktes (STEMI) beeinflussende EKG-Faktoren

Abschätzung des gefährdeten myokardialen Ischämieareales

In verschiedenen Studien wurde postuliert, dass das Ausmass der ST-Hebung als Grad für die Grösse des gefährdeten Myokardareals angenommen werden kann und deshalb die Patienten mit starker ST-Hebung eine schlechtere Prognose nach akutem Myokardinfarkt haben [2–9]. In der DANAMI-2-Substudie konnte dies bestätigt werden [10]. Die ST-Hebungen aus allen Ableitungen wurden addiert und die Patienten mit der grössten Summe der ST-Hebungen bei Spitaleintritt zeigten einen signifikanten Anstieg der 30-Tages-Mortali-

tät. Dennoch gibt es keinen definierten Standard, um das gefährdete Ischämieareal in der Akutphase abzuschätzen. Im Allgemeinen gilt, dass Patienten mit ST-Segment-Veränderungen in vielen Ableitungen oder einer hohen absoluten Summe der ST-Veränderungen ein grösseres Infarktareal aufweisen als Patienten mit ST-Segment-Veränderungen in wenigen Ableitungen oder nur einer niedrigen absoluten Summe [5, 11].

Unterscheidung zwischen viablem und nekrotischem Myokard im gefährdeten Ischämieareal

Das Vorhandensein von abnormalen Q-Zacken in Ableitungen mit ST-Hebungen im Eintritts-EKG ist assoziiert mit einem grösseren Infarktareal und einer erhöhten Spitalmortalität [2]. Einige Patienten mit STEMI haben negative T-Wellen im EKG. Die T-Wellen-Inversion mit Verschwinden der ST-Hebung ist ein Zeichen der Reperfusion [12]. Patienten, die 2–6 Stunden nach Beginn der Symptomatik behandelt werden und T-Wellen-Inversionen in Ableitungen mit ST-Hebungen aufweisen, haben eine höhere Spitalmortalität als Patienten mit positiven T-Wellen. Dagegen haben Patienten mit negativen T-Wellen, die innerhalb 2 Stunden nach Beginn der Symptomatik behandelt werden keine erhöhte Spitalmortalität, dies im Gegensatz zu einer 5prozentigen Mortalitätsrate bei Patienten mit positiven T-Wellen [13]. ST-Hebungen mit negativen T-Wellen sind bei Patienten mit Beginn der Symptomatik vor mehr als 2 Stunden als Zeichen eines fortgeschrittenen Infarkt-Stadiums zu werten (Abb. 1 und 2).

Persistierend negative T-Wellen als Zeichen einer schlechteren Langzeit-Prognose

Patienten mit persistierenden negativen T-Wellen haben eine schlechtere Prognose als Patienten mit Normalisierung der T-Wellen im

Tabelle 1

EKG-Veränderungen, die auf eine myokardiale Ischämie/drohenden Myokardinfarkt hinweisen [1].

Patienten mit ST-Strecken-Hebung	Neue oder wahrscheinlich neue ST-Strecken-Hebungen in zwei oder mehr aufeinander folgenden Ableitungen ($\geq 0,2$ mV in Ableitungen V_1 , V_2 , oder V_3 und $\geq 0,1$ mV in den anderen Ableitungen).
Patienten ohne ST-Strecken-Hebung	ST-Strecken-Senkung isolierte T-Wellen-Veränderungen Neue oder wahrscheinlich neue ST-Strecken-Senkungen und/oder T-Wellen-Abnormalitäten sollten in 2 oder mehr aufeinander folgenden Ableitungen dokumentiert werden. Ebenfalls sollten neue oder wahrscheinlich neue symmetrische T-Wellen-Inversionen ≥ 1 mm in mindestens 2 aufeinander folgenden Ableitungen dokumentiert werden.

Verlauf [14]. Negative T-Wellen, die mehr als 4 Monaten persistieren, sind entweder mit einer extensiven Nekrose oder einem instabilen hibernierenden Myokard assoziiert. Im chronischen Stadium eines Myokardinfarktes sind

persistierend negative T-Wellen assoziiert mit dem Vorhandensein einer dünnen fibrotischen Schicht als Ausdruck einer transmuralen Nekrose [15].

Residuelle kumulative ST-Strecken-Abweichung nach mechanischer Reperfusion bei STEMI

Die Durchgängigkeit der epikardialen Gefäße nach mechanischer Eröffnung eines Infarktgefäßes garantiert nicht eine optimale Myokard-Perfusion. Diese ist aber einer der wichtigsten Faktoren für den weiteren Verlauf bei Patienten mit STEMI. Das EKG hilft den Erfolg einer Reperfusionstherapie zu beurteilen. Die residuellen kumulativen postinterventionellen ST-Strecken-Abweichungen können bei Patienten mit ST-Hebungsinfarkt als prognostischer Parameter gewertet werden und somit kann das EKG helfen, den Erfolg einer Koronarintervention zu beurteilen [16].

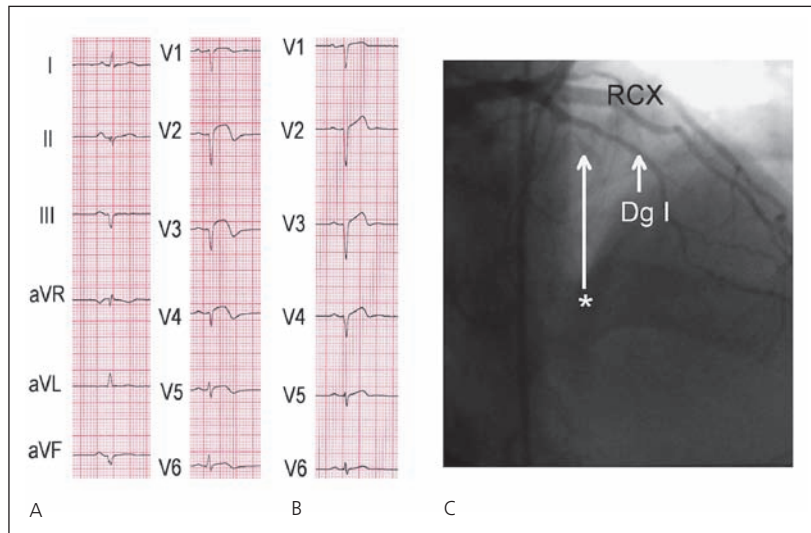


Abbildung 1

46jähriger Patient mit erstmaligen Thoraxschmerzen vor 2 Tagen bei anteroseptalem Myokardinfarkt.

- A Im Eintritts-EKG zeigt sich eine fehlende R-Progression von V₁–V₄ und ST-Hebungen mit negativen T-Wellen in V₂–V₆. Diese Veränderungen sind als Zeichen eines fortgeschrittenen Infarkt-Stadiums zu werten.
- B Das EKG nach interventioneller Eröffnung des RIVA zeigt eine Normalisierung der ST-Hebungen und der T-Negativierungen, die fehlende R-Progression über der Vorderwand persistiert.
- C Koronarangiographisch zeigte sich ein Verschluss des Ramus interventricularis anterior nach Abgang des ersten Diagonalastes (Stern).
- Dg I = Ramus diagonalis I; RCX = Ramus circumflexus.

ST-Hebungs-Infarkt:

Lokalisierung des Infarktgefäßes

Mit dem EKG kann man die Ischämie lokalisieren und so Rückschlüsse auf die vom Verschluss betroffene Koronararterie ziehen. Aufgrund der Variabilität der Koronar Anatomie kann es verschiedene Erklärungen für ein spezifisches EKG-Muster geben. Zudem variiert die Größe und die genaue Lage des von einer Arterie versorgten Gebietes von Patient zu Patient beträchtlich, sodass ein Verschluss am selben Ort einer bestimmten Arterie in verschiedenen Patienten verschiedene Ischämiegebiete und somit verschiedenen EKG-Veränderungen zur Folge haben kann. Zudem kann eine zusätzliche signifikante Stenosierung einer für den Infarkt nicht verantwortlichen Koronararterie das klassische EKG-Bild «aus der Ferne» verändern. Viele Studien, die die Korrelation von verschlossenen Koronarien mit dem EKG untersuchten, haben nur Patienten mit Eingefäß-Erkrankungen und einem erstmaligen Myokardinfarkt eingeschlossen. Insofern bleibt unklar, in wie weit diese spezifischen Kriterien auf die Gesamtpopulation und insbesondere auf Patienten mit Status nach früheren Infarkten und Bypass-Operationen angewendet werden können.

Im Folgenden soll nur auf EKG-Kriterien folgender Entitäten eingegangen werden:

- Hauptstammerkrankung und schwere Drei-Gefäß-Erkrankung
- RIVA-Verschluss proximal des ersten Septalastes

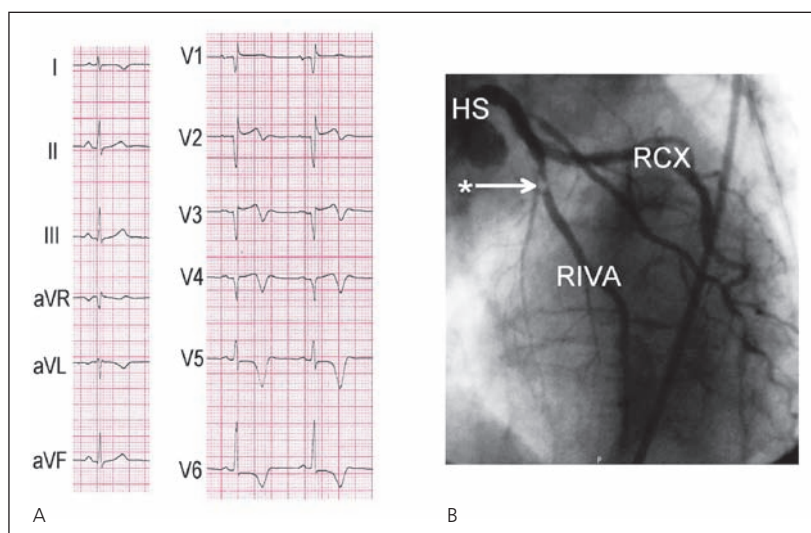


Abbildung 2

74jährige Patientin mit Schmerzbeginn vor 10 Stunden bei anteroseptalem Myokardinfarkt.

- A Im Eintritts-EKG zeigt sich eine fehlende R-Progression mit ST-Hebungen von V₁–V₄ und negative T-Wellen bis V₆. Diese Veränderungen sind als Zeichen eines fortgeschrittenen Infarkt-Stadiums zu werten.
- B Koronarangiographisch zeigte sich ein funktioneller Verschluss des Ramus interventricularis anterior (RIVA) nach Abgang des ersten Diagonalastes (Stern).
- HS = Hauptstamm; RCX = Ramus circumflexus.

- Culprit-Gefäß bei inferiorem Infarkt
- Rechtsventrikulärer Infarkt

Hauptstammerkrankung und schwere Drei-Gefäß-Erkrankung

Ein plötzlicher Verschluss des linken Hauptstammes führt zu einem Anstieg des linksventrikulären enddiastolischen Druckes mit einer extensiven Ischämie des Subendokards. Der elektrische Vektor dreht vom Epikard zum Endokard und führt so zu ST-Senkungen in den präkordialen Ableitungen. Transiente ST-Sen-

Tabelle 2

Kriterien, die bei einem inferioren Infarkt für einen Verschluss der rechten Kranzarterie sprechen [26–28].

ST-Hebung in III grösser als II
ST-Senkung in aVL grösser als ST-Senkung in I
ST-Hebung in V ₃ R, V ₄ R

kungen mit negativen T-Wellen mit maximaler Ausprägung in V₄ und V₅ sind assoziiert mit einer Hauptstammerkrankung oder einer schweren Drei-Gefäß-Erkrankung (Abb. 3). Eine ST-Hebung in der Ableitung aVR ist ein sensibles, aber nicht spezifisches Zeichen für eine signifikante Hauptstammerkrankung [17].

RIVA-Verschluss proximal des ersten Septalastes

Verschiedene EKG-Kriterien weisen auf einen RIVA-Verschluss proximal des ersten Septalastes hin [18]:

- ST-Hebung in aVR und aVL
- Rechtsschenkelblock (Abb. 4)
- ST-Senkung in V₅
- ST-Hebung in V₁ von über 2,5 mm

Culprit-Gefäß bei inferiorem Infarkt

Beim inferioren Infarkt zeigen sich die grössten ST-Hebungen in absteigender Reihenfolge in den Ableitungen III, aVF und II (Abb. 5). Die meisten Patienten (80–90%) mit ST-Hebungen in diesen inferioren Ableitungen haben einen Verschluss der rechten Kranzarterie (RCA). Ein Verschluss des Ramus circumflexus (RCX) kann eine ähnliches EKG-Muster verursachen. Zusätzlich kann man bei fast allen Patienten mit inferiorem Infarkt reziproke ST-Senkungen in der Ableitung aVL beobachten. Die Unterscheidung zwischen RCA- und RCX-abhängigem inferioren Infarkt ist in Tabelle 2 dargestellt.

Rechtsventrikulärer Infarkt

Da der rechtsventrikuläre Ast aus der RCA entspringt, weisen EKG-Zeichen des rechtsventrikulären Infarktes auf einen Verschluss der proximalen RCA hin. Hier helfen die Rechtsherzableitungen (Abb. 6). Es handelt sich dabei insbesondere um ST-Hebungen in V₃R und V₄R (Abb. 7).

Bei inferioren Infarkten ist eine Beteiligung des rechten Ventrikels häufig und eine frühe Erkennung hat bedeutende prognostische Implikationen. Auch heute im Zeitalter von primären interventionellen Eröffnungen des Infarktgefässes ist ein rechtsventrikulärer

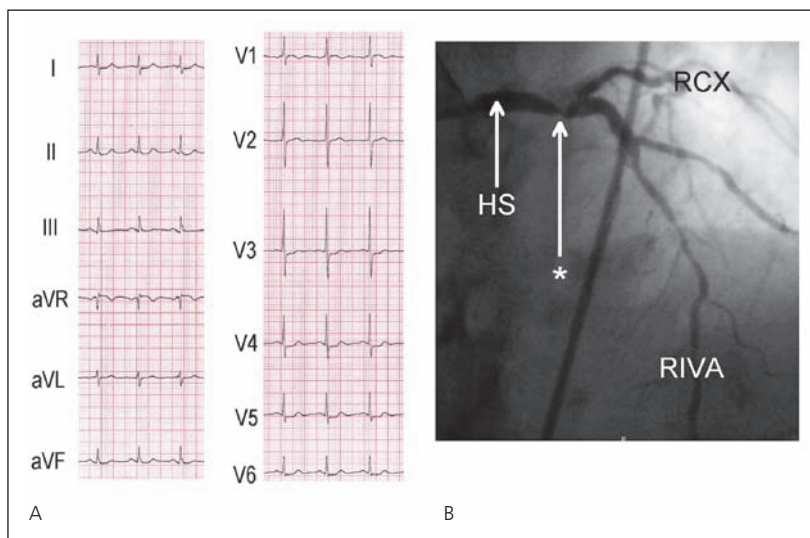


Abbildung 3
83jährige Patientin mit Angina pectoris CCS III–IV.
A Im Eintritts-EKG zeigt sich eine ST-Hebung in aVR und ST-Strecken-Senkungen in I, II sowie V₃–V₆.
B Koronarangiographisch zeigt sich eine floride Hauptstammstenose (Stern).
HS = Hauptstamm; RIVA = Ramus interventricularis anterior; RCX = Ramus circumflexus.

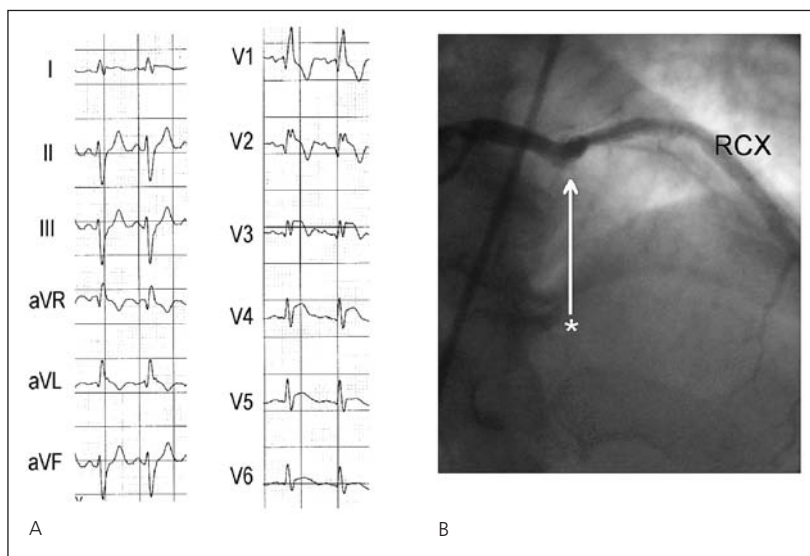
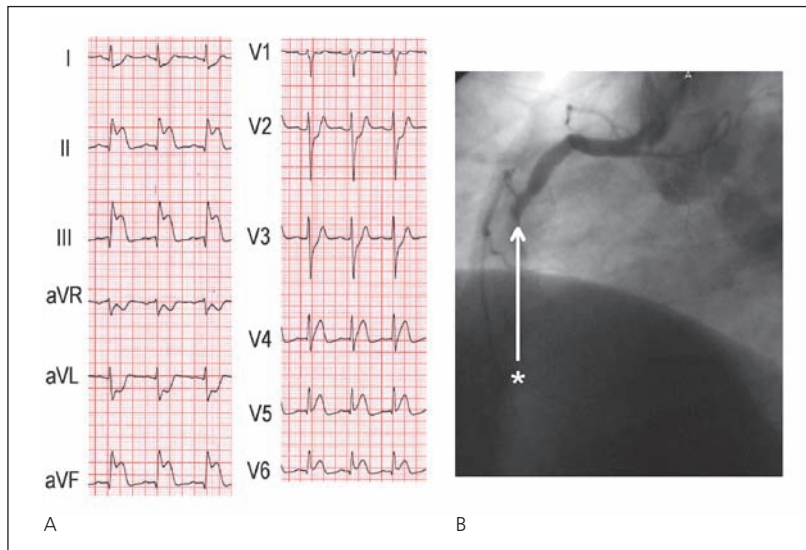


Abbildung 4
51jähriger Patient mit Schmerzbeginn vor 9 Stunden bei anteroseptalem Myokardinfarkt.
A Im Eintritts-EKG zeigt sich ein neuer Rechtsschenkelblock mit ST-Hebungen in V₂–V₅.
C Koronarangiographisch zeigte sich ein Verschluss des Ramus interventricularis anterior vor Abgang des ersten Septalastes (Stern). RCX = Ramus circumflexus.

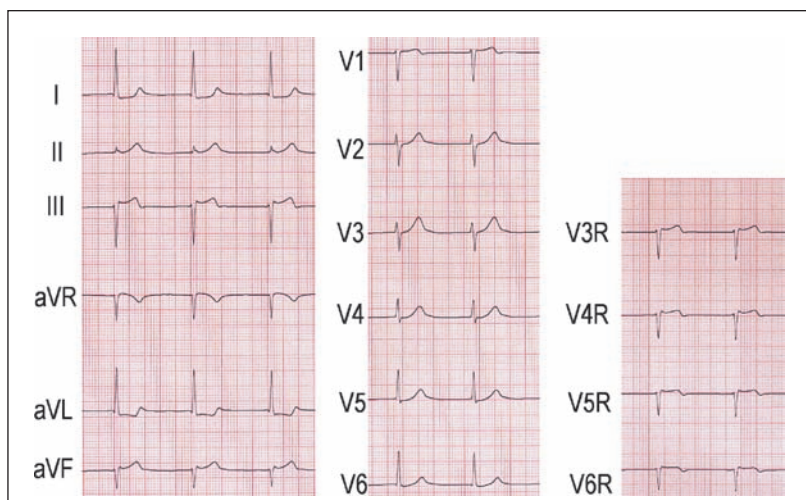
**Abbildung 5**

- 43jähriger Patient mit Schmerzbeginn vor 90 Minuten bei inferiorem Myokardinfarkt.
- A Im Eintritts-EKG zeigen sich ST-Hebungen in den inferioren Ableitungen. Die ST-Hebung in III ist grösser als in II, die ST-Senkung in aVL grösser als in I, beide Kriterien sprechen für einen Verschluss der rechten Kranzarterie.
- B Koronarangiographisch zeigt sich ein Verschluss der rechten Kranzarterie (Stern).

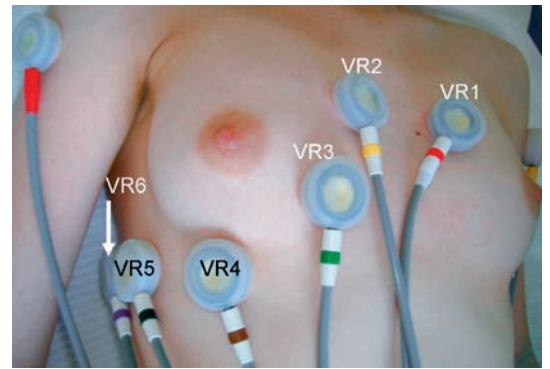
Infarkt ein unabhängiger Risikofaktor für eine erhöhte Mortalität.

Patienten mit inferiorem Infarkt und Rechtsherzbeteiligung haben ein erhöhtes Risiko für Komplikationen, wie Tod, kardiogener Schock und ventrikuläre Arrhythmien [19].

Eine intensive Behandlung, inklusive vernünftige Volumengabe und frühe inotrope Therapie, ist wichtig um die Kreislaufstabilität im Hinblick auf eine rasche primäre perkutane Revaskularisation zu gewährleisten [20].

**Abbildung 7**

- 85jährige Patientin mit akutem inferiorem Myokardinfarkt mit Beteiligung des rechten Ventrikels. Im EKG zeigen sich ST-Hebungen in den inferioren Ableitungen, die ST-Hebung in V₄R weist auf einen proximalen Verschluss der rechten Kranzarterie hin.

**Abbildung 6**

Elektrodenpositionen für die Rechtsherzableitungen VR₃–VR₆.

Nicht-ST-Hebungs-Infarkte

Bei einem klinischen Verdacht auf ein akutes Koronarsyndrom weisen (insbesondere dynamische) ST-Senkungen oder negative T-Wellen auf eine zugrunde liegende koronare Herzkrankheit hin. Bei Patienten mit einem erhöhten biochemischen Marker als Zeichen der Myokardnekrose (Troponin u.a.) spricht man von Nicht-ST-Hebungs-Myokardinfarkt, bei fehlendem Anstieg der Marker spricht man von instabiler Angina pectoris [1]. Auch hier sind alle EKG-Ableitungen inklusive der Ableitung aVR wichtig. ST-Senkungen sind Ausdruck eines dynamischen Geschehens, weshalb empfohlen wird, serielle EKG zu schreiben. In Abhängigkeit von der An- oder Abwesenheit von Brustschmerzen, können die ST-Strecken-Veränderungen deutliche Variationen zeigen.

Quantitative Bestimmung der ST-Strecken-Veränderungen

Die Bestimmung der Summe der ST-Strecken-Senkungen in allen Ableitungen ist hilfreich für die Risikostratifizierung von Patienten mit akutem Koronarsyndrom. In der Untersuchung von Holmvang et al. konnte gezeigt werden, dass Patienten mit ST-Segment-Veränderungen von gesamthaft 2,5–5,5 mm (mittelschwere Veränderungen) und von mehr als 5,5 mm (starke Veränderungen) gegenüber Patienten mit nur leichten ST-Strecken-Veränderungen (0–2,5 mm) von einer frühen invasiven Behandlung signifikant profitieren (50prozentige Reduktion Mortalität/Myokardinfarkt) [21]. Auch andere Studien haben die Relevanz der ST-Strecken-Senkungen als Risiko-Stratifikator beim akuten Koronarsyndrom belegt [22–24].

Tabelle 3
Differential-Diagnose
des Ischämie-EKG.

Akute Lungenembolie (Abb. 8)
Akute Perikarditis
Aortendissektion
Tako-Tsubo-Kardiomyopathie (apical left ventricular ballooning)
Brugada-Syndrom
Zentralnervöse Ereignisse
Linksventrikuläre Hypertrophie mit sekundären Repolarisationsstörungen
Early repolarisation
Vasospastische Angina
Chronisches linksventrikuläres Aneurysma

Anzahl der EKG-Ableitungen mit ST-Strecken-Veränderungen

Es konnte gezeigt werden, dass es einen Zusammenhang gibt zwischen Schweregrad der KHK und der Anzahl der EKG-Ableitungen, die eine Veränderung der ST-Strecke zeigen. Ein frühes invasives Vorgehen führt zu einer signifikanten Reduktion von Myokardinfarkt und Tod bei Patienten mit ST-Strecken-Senkungen in mehr als 5 Ableitungen [21].

Isolierte T-Wellen-Inversion

In der Studie von Müller et al. zeigte sich, dass eine isolierte T-Wellen-Inversion eine signifikant geringere Mortalität aufwies als ST-Strecken-Senkungen [25]. Die T-Wellen-Inversion identifiziert eine Subgruppe von Patienten

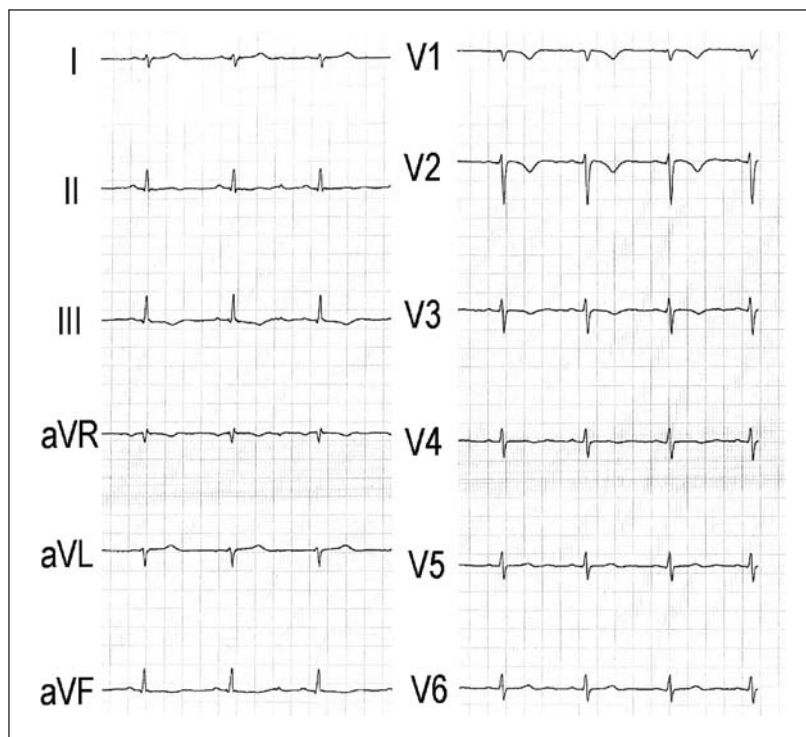


Abbildung 8
34jährige Patientin mit zentralen Lungenembolien. Das EKG zeigt einen S₁-Q₃-Typ mit negativen T-Wellen in V₁-V₃ sowie in III und aVF.

ten mit instabiler Angina pectoris und Nicht-ST-Hebungs-Infarkten, die eine gute Langzeitprognose aufweisen, wenn man sie sehr früh einer invasiven myokardialen Revaskularisation zuführt.

Differentialdiagnose

Verschiedene Erkrankungen können ein dem akuten Koronarsyndrom ähnliches EKG-Bild zeigen, vgl. Tabelle 3.

Schwere akute Lungenembolien können sich ähnlich wie ein akutes Koronarsyndrom präsentieren, da beide Krankheitsbilder zu Thoraxschmerzen, Dyspnoe und Hypotonie führen können. Im EKG können Q-Zacken und negative T-Wellen in den inferioren Ableitungen einen inferioren Infarkt vortäuschen. T-Wellen-Inversionen in den präkordialen Ableitungen werden bei schweren Lungenembolien beobachtet und sind das EKG-Zeichen, das am besten mit dem Schweregrad der Lungenembolie korreliert (Abb. 8).

Eine akute Perikarditis kann zu Thoraxschmerzen und ST-Hebungen im EKG führen. Im Gegensatz zum Myokardinfarkt ist der Thoraxschmerz typischerweise lageabhängig und stärker bei Inspiration. Im EKG zeigen sich bei einer Perikarditis diffuse konkave ST-Streckenhebungen, dies im Gegensatz zu den konvexen Hebungen beim Infarkt. Bei der Perikarditis fehlen typischerweise Q-Zacken und reziproke Veränderungen. Zudem lassen sich die ST-Strecken-Veränderungen nicht einem Gefäßgebiet (linke vs rechte Koronararterie) zuordnen.

Bei einer Aortendissektion unterscheidet sich hauptsächlich der Schmerzcharakter von dem bei einem akuten Koronarsyndrom: häufig Ausstrahlung in den Rücken, wandernd, pulsierend, nicht auf Nitroglyzerin ansprechend. EKG-Veränderungen werden beobachtet bei begleitender perikardialer Einblutung (Perikarditis) oder Dissektion eines Koronararterienostiums (ST-Hebungs-Infarkt).

Als diagnostische Kriterien für eine Tako-Tsubo-Kardiomyopathie gelten eine linksventrikuläre Ballonierung ohne begleitende koronare Erkrankung mit typischen EKG-Strecken-Hebungen in den Brustwandableitungen. In dieser Situation erlaubt erst die Koronarangiographie eine zuverlässige Abgrenzung von einem Myokardinfarkt.

Ebenfalls als akutes Syndrom kann sich eine schwere vasospastische Angina präsentieren. Auch hier muss der Patient zur Diagnosestellung koronarangiographiert werden.

Die übrigen in der Tabelle 3 genannten Krankheitsbilder präsentieren sich klinisch deutlich anders als ein akutes Koronarsyndrom und sind reine EKG-Differentialdiagnosen.

Literatur

- 1 Myocardial infarction redefined – a consensus document of The Joint European Society of Cardiology/American College of Cardiology Committee for the redefinition of myocardial infarction. *Eur Heart J*. 2000;21(18):1502–13.
- 2 Birnbaum Y, Chetrit A, Sclarovsky S, et al. Abnormal Q waves on the admission electrocardiogram of patients with first acute myocardial infarction: prognostic implications. *Clin Cardiol*. 1997;20(5):477–81.
- 3 Arnold AE, Simoons ML. Expected infarct size without thrombolysis, a concept that predicts immediate and long-term benefit from thrombolysis for evolving myocardial infarction. *Eur Heart J*. 1997;18(11):1736–48.
- 4 Aldrich HR, Wagner NB, Boswick J, et al. Use of initial ST-segment deviation for prediction of final electrocardiographic size of acute myocardial infarcts. *Am J Cardiol*. 1988;61(10):749–53.
- 5 Willems JL, Willems RJ, Willems GM, et al. Significance of initial ST segment elevation and depression for the management of thrombolytic therapy in acute myocardial infarction. European Cooperative Study Group for Recombinant Tissue-Type Plasminogen Activator. *Circulation*. 1990;82(4):1147–58.
- 6 Clemmensen P, Grande P, Saunamaki K, et al. Effect of intravenous streptokinase on the relation between initial ST-predicted size and final QRS-estimated size of acute myocardial infarcts. *J Am Coll Cardiol*. 1990;16(5):1252–7.
- 7 Bar FW, Vermeer F, de Zwaan C, et al. Value of admission electrocardiogram in predicting outcome of thrombolytic therapy in acute myocardial infarction. A randomized trial conducted by The Netherlands Interuniversity Cardiology Institute. *Am J Cardiol*. 1987;59(1):6–13.
- 8 Christian TF, Gibbons RJ, Clements IP, et al. Estimates of myocardium at risk and collateral flow in acute myocardial infarction using electrocardiographic indexes with comparison to radionuclide and angiographic measures. *J Am Coll Cardiol*. 1995;26(2):388–93.
- 9 Hathaway WR, Peterson ED, Wagner GS, et al. Prognostic significance of the initial electrocardiogram in patients with acute myocardial infarction. GUSTO-I Investigators. Global Utilization of Streptokinase and t-PA for Occluded Coronary Arteries. *JAMA*. 1998;279(5):387–91.
- 10 Sejersten M, Ripa RS, Maynard C, et al. Usefulness of quantitative baseline ST-segment elevation for predicting outcomes after primary coronary angioplasty or fibrinolysis (results from the DANAMI-2 trial). *Am J Cardiol*. 2006;97(5):611–6.
- 11 Atar S, Barbagelata A, Birnbaum Y. Electrocardiographic diagnosis of ST-elevation myocardial infarction. *Cardiol Clin*. 2006;24(3):343–65, vii.
- 12 Matetzky S, Barabash GI, Shahar A, et al. Early T wave inversion after thrombolytic therapy predicts better coronary perfusion: clinical and angiographic study. *J Am Coll Cardiol*. 1994;24(2):378–83.
- 13 Herz I, Birnbaum Y, Zlotikamien B, et al. The prognostic implications of negative T waves in the leads with ST segment elevation on admission in acute myocardial infarction. *Cardiology*. 1999;92(2):121–7.
- 14 Lancellotti P, Gerard PL, Kulbertus HE, et al. Persistent negative T waves in the infarct-related leads as an independent predictor of poor long-term prognosis after acute myocardial infarction. *Am J Cardiol*. 2002;90(8):833–7.
- 15 Maeda S, Imai T, Kuboki K, et al. Pathologic implications of restored positive T waves and persistent negative T waves after Q wave myocardial infarction. *J Am Coll Cardiol*. 1996;28(6):1514–8.
- 16 De Luca G, Maas AC, van't Hof AW, et al. Impact of ST-segment depression resolution on mortality after successful mechanical reperfusion in patients with ST-segment elevation acute myocardial infarction. *Am J Cardiol*. 2005;95(2):234–6.
- 17 Yamaji H, Iwasaki K, Kusachi S, et al. Prediction of acute left main coronary artery obstruction by 12-lead electrocardiography. ST segment elevation in lead aVR with less ST segment elevation in lead V(1). *J Am Coll Cardiol*. 2001;38(5):1348–54.
- 18 Engelen DJ, Gorgels AP, Cheriex EC, et al. Value of the electrocardiogram in localizing the occlusion site in the left anterior descending coronary artery in acute anterior myocardial infarction. *J Am Coll Cardiol*. 1999;34(2):389–95.
- 19 Mehta SR, Eikelboom JW, Natarajan MK, et al. Impact of right ventricular involvement on mortality and morbidity in patients with inferior myocardial infarction. *J Am Coll Cardiol*. 2001;37(1):37–43.
- 20 Pfisterer M. Right ventricular involvement in myocardial infarction and cardiogenic shock. *Lancet*. 2003;362(9381):392–4.
- 21 Holmvang L, Clemmensen P, Lindahl B, et al. Quantitative analysis of the admission electrocardiogram identifies patients with unstable coronary artery disease who benefit the most from early invasive treatment. *J Am Coll Cardiol*. 2003;41(6):905–15.
- 22 Fox KA, Dabbous OH, Goldberg RJ, et al. Prediction of risk of death and myocardial infarction in the six months after presentation with acute coronary syndrome: prospective multinational observational study (GRACE). *BMJ*. 2006;333(7578):1091.
- 23 Westerhout CM, Fu Y, Lauer MS, et al. Short- and long-term risk stratification in acute coronary syndromes: the added value of quantitative ST-segment depression and multiple biomarkers. *J Am Coll Cardiol*. 2006;48(5):939–47.
- 24 Collinson J, Bakhai A, Taneja A, et al. Admission ECG predicts long-term outcome in acute coronary syndromes without ST elevation. *Qjm*. 2006;99(9):601–7.
- 25 Mueller C, Neumann FJ, Perach W, et al. Prognostic value of the admission electrocardiogram in patients with unstable angina/non-ST-segment elevation myocardial infarction treated with very early revascularization. *Am J Med*. 2004;117(3):145–50.
- 26 Assali AR, Herz I, Vaturi M, et al. Electrocardiographic criteria for predicting the culprit artery in inferior wall acute myocardial infarction. *Am J Cardiol*. 1999;84(1):87–9, A88.
- 27 Herz I, Assali AR, Adler Y, et al. New electrocardiographic criteria for predicting either the right or left circumflex artery as the culprit coronary artery in inferior wall acute myocardial infarction. *Am J Cardiol*. 1997;80(10):1343–5.
- 28 Zimetbaum PJ, Krishnan S, Gold A, et al. Usefulness of ST-segment elevation in lead III exceeding that of lead II for identifying the location of the totally occluded coronary artery in inferior wall myocardial infarction. *Am J Cardiol*. 1998;81(7):918–9.