

Echocardiographie et sources cardiaques d'embolie

Nadia Benyounes, Nabila Haddour, Ariel Cohen

Service de Cardiologie, Hôpital Saint-Antoine

Summary

Cardioembolic stroke is the second cause of ischemic stroke, with a high rate of morbidity and mortality. Echocardiography, mainly transesophageal echocardiography, is very useful for the diagnosis and risk stratification of the various potential cardiac causes of embolism. These can be stratified in major cardiac sources, with a high known potential embolic risk and specific treatments, and minor sources, statistically associated with stroke. Nevertheless, in the latter causal implication is not well established.

Key words: echocardiography; transesophageal; stroke; cardiac embolism

Introduction

Les maladies cérébrovasculaires représentent la troisième cause de décès, et une importante cause d'hospitalisation et d'incapacité fonctionnelle dans les pays industrialisés.

Une cause cardioembolique, dominée par la fibrillation auriculaire (FA), est incriminée dans 17 à 46%

Abréviations

| | |
|------|--------------------------------------|
| AAP | antiagrégants plaquettaires |
| AC | anticoagulant |
| AIC | accident ischémique cérébral |
| ASIA | anévrisme du septum interauriculaire |
| AVK | antivitamines K |
| ETO | échocardiographie transœsophagienne |
| ETT | échocardiographie transthoracique |
| FA | fibrillation auriculaire |
| FdR | facteurs de risque |
| FOP | foramen ovale perméable |
| IC | intervalle de confiance |
| IDM | infarctus du myocarde |
| OG | oreillette gauche |
| Sp | spécificité |
| Ss | sensibilité |
| TTT | traitement |
| VG | ventricule gauche |

No conflict of interest to declare.

des accidents ischémiques cérébraux (AIC) [1, 2], constituant la deuxième cause d'infarctus cérébral en fréquence, après les embolies artério-artérielles.

La reconnaissance d'une source cardiaque potentielle d'embolie (SCE) est impérative du fait des implications thérapeutiques et du pronostic, globalement plus sévère des AVC cardioemboliques que celui des AIC d'origine autre, vraisemblablement du fait d'une morbi-mortalité cardiovasculaire plus élevée d'une part et d'une taille supérieure de l'infarctus cérébral d'autre part, par brutalité de l'ischémie cérébrale, qui ne permet pas le développement de collatéralités.

Le diagnostic formel d'AIC cardioembolique demeure cependant souvent difficile à porter, en l'absence de critères cliniques fiables et validés, et du fait des associations fréquentes des sources cardiaques elles-mêmes d'une part et de plusieurs localisations de l'athérosclérose d'autre part (par exemple carotidienne et aortique).

La probabilité de mettre en évidence une cardiopathie potentiellement emboligène dépend des méthodes diagnostiques mises en œuvre.

Les techniques d'investigation ultrasonore, échocardiographie transœsophagienne (ETO) avec épreuve de contraste en particulier, ont contribué à mieux préciser les sources potentielles d'embolie artérielle d'origine cardiaque ou aortique.

Apports respectifs de l'échocardiographie transthoracique et transœsophagienne dans l'exploration des AIC

Les limites de l'échocardiographie transthoracique (ETT) sont connues: échogénicité imparfaite chez certains patients, mauvaise définition des anomalies structurales de petite taille, accessibilité insuffisante de certaines structures telles l'auricule gauche, la cloison interauriculaire et surtout la région de la fosse ovale ou l'aorte thoracique [3]. L'ETO a permis de s'af-

Correspondance:

Prof. Ariel Cohen
Hôpital Saint-Antoine et Université Pierre et Marie Curie, Paris VI
Service de Cardiologie
184, rue du Faubourg Saint-Antoine
75012 PARIS
ariel.cohen@sat.aphp.fr

franchir des limites de l'ETT et est parfaitement adaptée à l'étude des SCE [4]. Dans l'évaluation des accidents emboliques, l'ETO donne accès à l'examen constant de l'oreillette et l'auricule gauches, de la face auriculaire des prothèses valvulaires en position mitrale, du septum interauriculaire (SIA) et de l'aorte thoracique.

La rentabilité diagnostique de l'ETO a été évaluée [5–8]: elle est constamment supérieure à l'ETT [9], en particulier en l'absence de signes cliniques évocateurs de cardiopathie. Cependant, elle semble dépendre de l'âge des patients. Il importe donc de nuancer les indications de l'ETO en fonction du terrain de survenue de

l'accident embolique cérébral ou périphérique: l'âge et les antécédents pathologiques doivent être intégrés dans la démarche diagnostique, ainsi que le risque de récurrence et les conséquences du traitement. Les indications de l'échocardiographie selon la Société Française de Cardiologie sont résumées dans le tableau 1 [10].

Sources cardiaques d'embolie

Définition et classification des sources cardiaques d'embolie

Il ne suffit pas de documenter une potentielle SCE pour affirmer son rôle causal, du fait de la difficulté fré-

Tableau 1

Consensus sur les indications de l'échocardiographie dans l'AIC [10].

| |
|----------------------------------------------------------------------------------------------------------------------------------------------------------------------------------------------------------------------------------|
| A. Consensus sur les indications d'une ETT chez un patient suspect d'accident embolique (AIC ou embolie artérielle périphérique) |
| CLASSE I |
| Chez tous les patients quel que soit l'âge de survenue, qu'il y ait ou non une cardiopathie sous-jacente connue |
| CLASSE III |
| Comme unique examen à la recherche d'un thrombus intra-auriculaire gauche, d'un foramen ovale perméable ou d'un athérome aortique |
| B. Consensus sur les indications d'une ETO chez un patient suspect d'accident embolique (AIC ou embolie artérielle périphérique) |
| CLASSE I |
| Infarctus cérébral de cause indéterminée malgré un examen clinique, une exploration biologique et l'examen ultrasonore des artères cervicales |
| Contexte clinique faisant suspecter une endocardite |
| Patient porteur d'une prothèse valvulaire, qu'il y ait ou non un traitement anticoagulant |
| Patient porteur d'une cardiopathie valvulaire mitrale ou aortique |
| Mise en évidence d'une thrombose veineuse périphérique pour recherche d'une thrombose cardiaque et d'un FOP |
| Accidents neurologiques paroxystiques chez un plongeur |
| Au décours d'une chirurgie cardiaque |
| Si la recherche d'un FOP est cliniquement pertinente (suspicion d'embolie paradoxale) et que l'examen transthoracique est ininterprétable ou douteux (recherche d'un ASIA) |
| Echographie transthoracique avec épreuve de contraste non interprétable ou douteuse (recherche d'anomalies de petite taille à risque embolique) |
| CLASSE II |
| Sujet âgé de moins de 55 ans |
| Patient ayant une dysfonction ventriculaire gauche |
| Patient en fibrillation auriculaire |
| A la phase aiguë d'un infarctus du myocarde |
| Chez un sujet de plus de 60 ans avec au moins deux facteurs de risque vasculaire |
| Surveillance de l'évolution d'un thrombus de l'auricule gauche, après institution d'un traitement anticoagulant |
| Antécédents lointains d'infarctus cérébral de cause indéterminée (échocardiographie transœsophagienne non réalisée) ou non explorée |
| Source cardiaque univoque caractérisée par l'échocardiographie transthoracique (tumeur cardiaque, végétation, thrombose ventriculaire gauche ou du massif auriculaire ...) s'il n'est pas envisagé de modification thérapeutique |
| CLASSE III |
| Infarctus cérébral massif avec troubles de la conscience |
| Cause artérielle déjà établie (dissection artérielle) |
| Répétition de l'échocardiographie transœsophagienne en l'absence de thrombose intracavitaires ou de végétations valvulaires dans un contexte infectieux |
| ETT: échocardiographie transthoracique; ETO: échocardiographie transœsophagienne; AIC: accident ischémique cérébral; FOP: foramen ovale perméable; ASIA: anévrisme du septum interauriculaire |

quente d'établir un lien de causalité entre une potentielle SCE et l'AIC. Il est ainsi commode de classer les SCE en fonction de leur risque emboligène, en différenciant les sujets jeunes et âgés. Une classification en sources cardiaques majeures d'embolie, associées à un

risque élevé d'embolie artérielle, d'AIC et d'événements cardiovasculaires et en sources cardiaques mineures d'embolie (regroupant le plus souvent les cardiopathies et anomalies à risque faible à modéré et/ou à risque indéterminé) peut être proposée (tab. 2 et 3) [11–13].

Tableau 2

Classification des sources cardiaques d'embolie en fonction de leur risque emboligène, basée sur la force du lien d'imputabilité de la source cardiaque considérée (à partir des données de la littérature), en différenciant les sujets jeunes et les sujets âgés.

| SCE majeures | | SCE mineures | |
|------------------------------------------------------|----------------------------------------|-------------------------------------|--|
| Risque élevé | Risque modéré | Risque indéterminé ou intermédiaire | |
| Fibrillation auriculaire* | Calcifications annulaires mitrales* | Prolapsus valvulaire mitral** | |
| Maladie de l'oreillette* | | | |
| Prothèses valvulaires | Rétrécissement aortique calcifié* | Cardiomyopathie hypertrophique** | |
| Rétrécissement mitral | Contraste spontané auriculaire gauche* | Filaments valvulaires (strands) | |
| Infarctus du myocarde récent* | Anévrisme du septum interauriculaire** | Réseau de Chiari? | |
| Thrombus ventriculaire gauche | Foramen ovale perméable** | Vulnérabilité auriculaire** | |
| Tumeurs des cavités gauches (oreillette, ventricule) | | | |
| Végétations | | | |
| Cardiomyopathie dilatée** | | | |
| Athérome aortique | | | |

* Source cardiaque d'embolie prédominant chez le sujet âgé (≥55 ans); ** source cardiaque d'embolie prédominant chez le sujet jeune (<50–55 ans); pas d'étoile: source cardiaque d'embolie trouvée indifféremment chez les sujets jeunes et âgés.

Tableau 3

Sources cardiaques potentielles d'embolie et indication du traitement anticoagulant [modifié d'après 11–13].

| Source d'embolie | Taux d'événement emboliques (%) | Indication du TTT anticoagulant | INR |
|------------------------------------------------|----------------------------------------------------|------------------------------------------------------------------|---------------|
| Fibrillation auriculaire | 1–12%/an | | |
| | Patients à risque élevé (SPAF): 8–12%/an | + (IA) | 2,5 (2–3) |
| | Patients à risque intermédiaire (SPAF): 3,5%/an | + (IA) (>aspirine) | 2,5 (2–3) |
| | Patients à risque faible (SPAF): ≤1%/an | 0 (aspirine) | – |
| Flutter auriculaire | 1–8%/an | + (IIC) | 2,5 (2–3) |
| Thrombus OG | 1–35%/an | + (IIA) | – |
| Thrombus VG | 1–10%/an | + (IIA) durée limitée 3 mois | 2,5 (2–3) |
| Myxome de l'oreillette | Événements dans 30–40% des cas | 0 (chirurgie) | – |
| Sténose mitrale | Rythme sinusal, OG <55 mm: 8–10%/an | 0 (IC) | – |
| | OG ≥55 mm: 10–14%/an | + (IIC) | 2,5 (2–3) |
| | Fibrillation auriculaire: 31%/an | + (IC) | 2,5 (2–3) |
| | Antécédent embolique: 31–65%/an | + (IC) | 2,5 (2–3) |
| Prothèses valvulaires* | Mécaniques (sauf cage), position aortique: 1,5%/an | + (IC) | 2,5 (2–3) |
| | Mécaniques (sauf cage) position mitrale: 3%/an | + (IC) | 2,5 (2–3) |
| | Mécaniques (cage ou FdR) | + (IIA) et aspirine 0 | 3,0 (2,5–3,5) |
| | Bioprothèses, rythme sinusal: 0,2–2,9%/an | + les 3 premiers mois puis aspirine (mitrale: IC, aortique: IIC) | 2,5 (2–3) |
| Infarctus myocardique récent | 1–10%/an | + (IIa) | |
| Endocardite infectieuse | Evts emboliques dans 12–40% des cas | 0 (antibiotiques) | – |
| Endocardite et syndrome des antiphospholipides | ? | + (IC) | 2,5 (2–3) |
| Endocardite marastique | 4–16%/an | + (IIC) | 2,5 (2–3) |
| Cardiomyopathie dilatée | 1–4%/an | + (IIB) | 2,5 (2–3)** |
| Athérome de la crosse aortique ≥4 mm | Infarctus cérébral: 12%/an | + (IIC)** | 2,5 (2–3)*** |
| | Événement cardiovasculaire: 26%/an | | |

Tableau 3

Suite.

| Source d'embolie | Taux d'événement emboliques (%) | Indication du TTT anticoagulant | INR |
|------------------------------------|---------------------------------|---------------------------------|-----------|
| Insuffisance mitrale | Isolée | 0 | – |
| | FA ou antécédent embolique | + (IC) | 2,5 (2–3) |
| Prolapsus valvulaire mitral | 1–2%/an | 0 | – |
| Calcifications annulaires mitrales | 1–5%/an | 0 | – |
| | FA ou antécédent embolique | + (IC) | 2,5 (2–3) |
| FOP | Infarctus cérébral: 0,5–2%/an | 0 (II) | – |
| ASIA | Récidive(s) sous AAP | + (IIB) ou fermeture (IIC) | 2,5 (2–3) |

FOP: foramen ovale perméable; ASIA: anévrisme du septum interauriculaire; OG: oreillette gauche; VG: ventricule gauche; FA: fibrillation auriculaire.
 * L'incidence des événements emboliques dans le cas des prothèses valvulaires mécaniques est donnée sous traitement anticoagulant.
 ** Pas de recommandations ACCP. *** Cette attitude n'est pas recommandée par l'auteur (sauf association à une fibrillation auriculaire) en l'absence d'étude randomisée et du fait des résultats discordants de la littérature qui ne portent que sur des études rétrospectives. AAP: antiagrégants plaquettaires; FdR: facteurs de risque.
 I: recommandations pour une procédure ou une modalité
 IA: fortes ou consensuelles basées sur des études randomisées sans limites méthodologiques
 IB: fortes ou consensuelles basées sur des études randomisées mais avec des limites méthodologiques
 IC: fortes ou consensuelles basées sur des études non randomisées mais méthodologiquement acceptables
 II: recommandations pour une procédure ou une modalité
 IIA: raisonnables basées sur des études randomisées sans limites méthodologiques
 IIB: raisonnables basées sur des études randomisées mais avec des limites méthodologiques
 IIC: faibles basées sur des études randomisées sans limites méthodologiques

Sources cardiaques majeures d'embolie

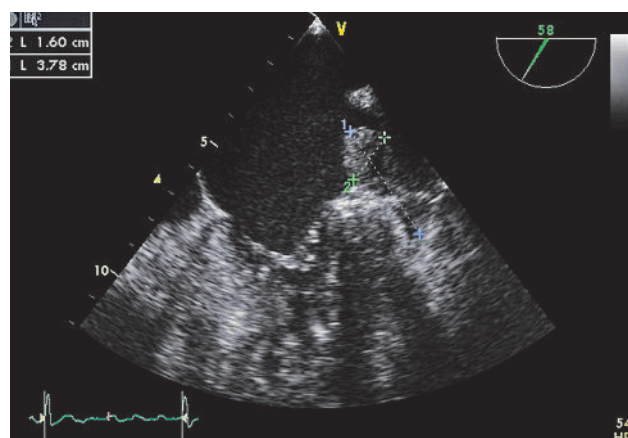
Fibrillation auriculaire

La FA touche 0,3 à 0,4% de la population adulte [14], avec une prévalence qui croît avec l'âge, jusqu'à 10% chez les plus de 75 ans [15]. Elle est la principale cause d'AIC cardioembolique, sa responsabilité étant retenue dans près d'un cas sur deux [16].

L'incidence annuelle des AIC en présence d'une FA non valvulaire non traitée par anticoagulant est de 5% par an [17]. Elle est de 6% par an si associée à une hypertension artérielle (HTA), un diabète, une cardiopathie ischémique ou s'il existe un antécédent d'événement cérébrovasculaire ou d'insuffisance cardiaque congestive [17, 18].

Figure 1

Thrombus auriculaire gauche chez une patiente en fibrillation auriculaire, visualisé en ETO à 58 degrés.



En prenant en compte les seuls facteurs échocardiographiques (dilatation de l'oreillette gauche et dysfonction ventriculaire gauche), le taux d'événement est de 6,4% par an. Les patients, aux antécédents d'AIC sont considérés comme à très haut risque, avec un taux annuel d'événements de 12% [19].

L'étude SPAF III a pris en compte des facteurs échocardiographiques transœsophagiens afin de mieux préciser le risque thromboembolique artériel: présence d'une dilatation de l'auricule gauche, d'un contraste spontané (CS) ou d'un thrombus dans l'oreillette et l'auricule gauches (fig. 1), basses vitesses dans l'auricule gauche, présence d'un athérome aortique protrusif d'épaisseur ≥ 4 mm.

Le risque d'AIC était de 7,5% par an en présence d'un CS ou d'un thrombus auriculaire gauche, de 12% par an en présence d'un athérome aortique protrusif d'épaisseur ≥ 4 mm sur l'aorte thoracique et de 20,5% par an lorsque ces deux facteurs étaient associés. En l'absence de CS, de thrombus auriculaire gauche et d'athérome aortique, le risque de récurrence d'infarctus cérébral n'est que de 1,2% par an [20].

Le mécanisme étiopathogénique des accidents cardioemboliques est probablement différent en fonction de l'âge des patients en FA. Ainsi, le CS auriculaire gauche semble plus intense et les vitesses maximales des flux auriculaires gauches plus basses chez les patients jeunes en FA avec infarctus cérébral, alors que chez les sujets de plus de 70 ans avec infarctus cérébral, c'est la fréquence de l'athérome complexe de l'aorte thoracique descendante qui est plus fréquent, par rapport à des sujets du même âge en FA sans infarctus cérébral [21].

Masses intracardiaques

Tumeurs de l'oreillette gauche

Le myxome représente près de la moitié des tumeurs intracardiaques mais reste une pathologie rare (8 à 150 cas pour un million dans les séries autopsiques), même si le mode de présentation embolique est classique, survenant dans près de 30 à 45% des myxomes du cœur gauche. L'insertion habituelle est la fosse ovale du SIA. Le diagnostic est généralement porté par ETT, confirmé par l'ETO, qui apporte des informations en faveur de la nature bénigne de cette tumeur polylobée, non infiltrative, d'allure kystique, s'insérant électivement sur le SIA et s'enclavant dans l'entonnoir mitral, en diastole. Des insertions «atypiques» sont possibles (paroi libre des oreillettes, toit ou plancher de l'oreillette gauche, ou sa paroi postérieure, exceptionnellement base de l'auricule gauche) dans près de 20% des myxomes de l'oreillette gauche opérés [22].

Les myxomes «emboligènes» sont friables ou avec villosités superficielles. Ils représentaient 35% de l'ensemble des myxomes dans la série de Pinede [23]. En raison de leur risque embolique, l'exérèse chirurgicale est généralement indiquée en semi-urgence.

Tumeurs valvulaires

Le fibro-élastome papillaire est une tumeur cardiaque primitive rare. Il s'agit de la troisième tumeur bénigne cardiaque, et la plus fréquente des tumeurs valvulaires, dont il représente les trois quarts des cas [24]. Le diagnostic est majoritairement posé par échocardiographie, qui montre une petite masse (moins de 20 mm dans 99% des cas) arrondie, ovale ou de forme irrégulière avec des digitations lui conférant un «aspect d'anémone de mer», aux contours bien délimités et de texture homogène, pédiculée dans près de 50% des cas (alors mobile), siégeant avec prédilection sur l'endocarde valvulaire (90% des cas), plus souvent sur la valve aortique que mitrale [25].

L'indication de résection chirurgicale des fibro-élastomes papillaires dépend de leur taille, localisation,

mobilité et de leur caractère symptomatique. Les fibro-élastomes du cœur gauche atteignant ou dépassant 10 mm doivent faire envisager l'excision chirurgicale, surtout si mobiles, chez le sujet jeune à faible risque opératoire et haut risque d'accident embolique.

En présence d'un antécédent embolique artériel symptomatique ou silencieux documenté, l'indication opératoire est habituellement retenue. Des recommandations dans ce sens ont été proposées [25].

Thrombus de l'oreillette et de l'auricule gauches

L'ETO est l'outil de choix pour la recherche des thrombi de l'oreillette ou de l'auricule gauches. Le diagnostic de thrombus auriculaire gauche chez les patients en FA justifie un traitement anticoagulant. Il existe une association entre la localisation dans l'OG du thrombus et la présence d'une valvulopathie mitrale alors que la localisation dans l'auricule gauche est associée à la présence d'une FA ou d'un flutter auriculaire [26].

Thrombus et dysfonction systolique ventriculaire gauche ischémique et non ischémique

L'AIC complique un infarctus du myocarde (IDM) dans 2 à 4% des cas [27]. La thrombose ventriculaire gauche (VG) est habituellement précoce, survenant dans la première semaine suivant l'IDM. Le siège électif est l'apex VG, en regard d'une zone akinétique ou dyskinétique, ou au sein d'un anévrisme (fig. 2). Cette localisation élective explique la performance diagnostique élevée d'ETT. La présence d'un thrombus VG à la phase aiguë d'un IDM multiplie par 5 le risque embolique [28].

Dans les cardiopathies non ischémiques, la prévalence de la thrombose VG est élevée, en particulier lorsque la FEVG est inférieure à 45% [29]. Dans les cardiopathies dilatées évoluées, les fréquences rapportées de thrombose VG se situent entre 11 et 44%. L'incidence des événements emboliques est évaluée entre 1,4 et 12,0% par an dans cette population [29, 30]. Dans la série de Sharma [31] comportant 144 patients consécutifs avec FEVG inférieure ou égale à 35% examinés par ETT dans le cadre d'un programme d'évaluation pré-transplantation cardiaque, 19% avaient un thrombus VG. Les patients avec thrombus VG avaient un diamètre télédiastolique VG significativement plus important, une fréquence plus élevée de cardiopathie ischémique et d'anévrisme antéro-apical et une FEVG tendant à être plus basse ($17,5 \pm 5,5\%$ versus $20,0 \pm 6,9\%$, $p = 0,07$). Il n'y avait pas de différence significative en termes de fréquence des événements emboliques, une embolie artérielle étant survenue chez 17,9 % des patients ayant un thrombus VG et 11,2% des patients n'ayant pas de thrombus VG ($p = 0,35$), au cours d'un suivi moyen de $27,6 \pm 14,9$ mois. Les seuls facteurs prédictifs des accidents emboliques en analyse multivariée étaient la présence d'une cardiopathie ischémique (odds ratio 3,79, intervalle de confiance à 95%: 1,13–

Figure 2

Thrombus mobile du VG chez un patient hospitalisé pour AIC et porteur d'une séquelle apicale, visualisé en ETT par la fenêtre apicale.

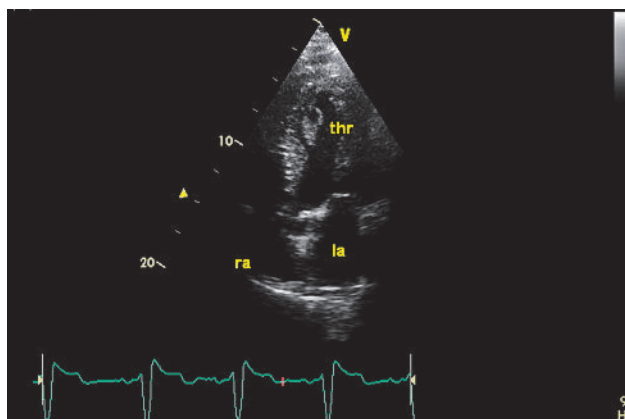
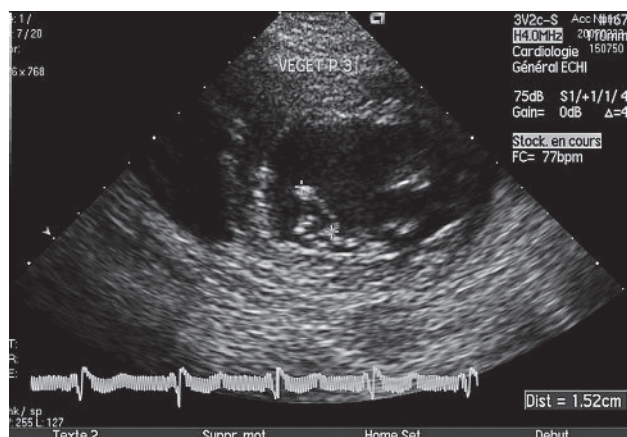


Figure 3

Végétation en bâton de tambour, de plus de 5 mm, sur le segment P3 de la valve mitrale postérieure, visualisée en ETT (fenêtre parasternale petit axe).



12,64, $p = 0,03$) et une FEVG basse (odds ratio 0,91, intervalle de confiance à 95%: 0,82–1,00, $p = 0,04$).

Végétations infectieuses

L'endocardite infectieuse explique 3% des accidents emboliques, dont $\frac{2}{3}$ sont des embolies cérébrales [32]. La performance diagnostique de l'ETO est excellente, très supérieure à celle de l'ETT (fig. 3), en particulier pour les végétations de petite taille (<5 mm) [33] et sur les prothèses valvulaires mécaniques.

La prévalence des AVC varie dans l'endocardite infectieuse de 15 à 20% [32], les végétations de plus de 10 mm, mobiles, étant associées à un fort risque embolique [34].

Végétations marastiques, lupiques ou associées à un syndrome des antiphospholipides

Les endocardites thrombotiques non bactériennes expliqueraient un quart des AIC des patients porteurs d'une néoplasie et une embolie est détectée chez 30% des patients ayant une endocardite non infectieuse [16]. Les embolies sont généralement multiples, à partir de thrombus valvulaires de petite taille, prédominant sur la face atriale de la valve mitrale.

Les végétations lupiques sont des végétations stériles fibrofibrineuses, pouvant se développer sur tout l'endocarde mais principalement sur les valves du cœur gauche et en particulier sur le feuillet mitral postérieur. Ces végétations sont «verruqueuses», d'implantation sessile, de petite taille (3 à 4 mm en règle générale).

Dans le lupus [35] comme dans le syndrome primaire des anti-phospholipides [36], l'observation concomitante de lésions valvulaires et d'accidents thrombotiques a également été rapportée.

Athérome aortique

Des études anatomiques [37], cas-témoins et de suivi prospectif de patients ayant eu un infarctus cérébral et âgés de plus de 60 ans ont établi un lien entre la présence d'un athérome protrusif de la crosse aortique et de l'aorte ascendante ou de plaques ulcérées et le risque d'infarctus cérébral, multiplié par un facteur 3 à 9 selon l'étude considérée (tab. 4) [38].

L'ETO permet l'analyse des paramètres morphologiques des plaques. Les plaques de 4 mm et plus d'épaisseur représentent une source aortique potentielle d'embolie et un facteur de risque indépendant d'infarctus cérébral [39]. Leur risque attribuable est de 12,6% et elles sont mises en évidence chez $\frac{1}{3}$ environ des patients avec AIC cryptogénique.

Tableau 4

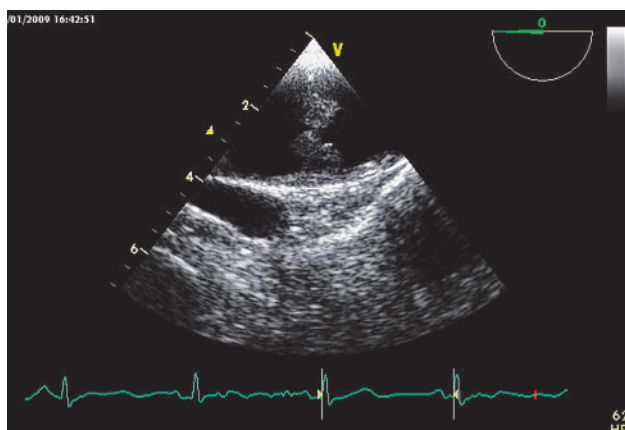
Etudes cas-témoins ayant évalué la fréquence des plaques athéroscléroseuses «protrusives» de la crosse aortique et le risque qui leur est associé [38].

| Type d'étude | Auteurs | Type de plaque | n | Fréquence des plaques chez les patients | Fréquence des plaques chez les témoins | Odds ratio ajusté [IC à 95%] |
|------------------------------------|-----------------|------------------------------------|-----|-----------------------------------------|----------------------------------------|------------------------------|
| Autopsique | Amarenco | Plaques ulcérées | 239 | 28,0% | 5,0% | 4,0 [2,1–7,8] |
| | Khatibzadeh | Plaques ulcérées, thrombus, débris | 40 | 68,0% | 34,0% | 5,8 [1,1–31,7] |
| Utilisant l'ETO | Tunick | Plaque ≥ 5 mm | 122 | 27,0% | 9,0% | 3,2 [1,6–6,5] |
| | Amarenco | Plaque ≥ 4 mm | 250 | 14,4% | 2,0% | 9,1 [3,3–25,2] |
| | Jones | Plaque ≥ 5 mm | 215 | 21,4% | 3,5% | 8,2 [3,0–22,4] |
| | Nihoyannopoulos | Épaisseur non mesurée | 42 | 48,0% | 22,0% | non évalué |
| | Stone | Plaque ≥ 5 mm | 49 | 32,7% | 7,0% | non évalué |
| | Di Tullio | Plaque ≥ 5 mm | 106 | 26,0% | 13,0% | 2,6 [1,1–5,9] |
| Utilisant échographie épi-aortique | Di Tullio | Plaque ≥ 4 mm** | 152 | 22,4% | 16,5% | 2,4 [1,1–5,1] |
| | Davila-Roman | Plaque ≥ 3 mm | 158 | 26,6% | 18,1%* | 1,65 [1,1–2,4] |

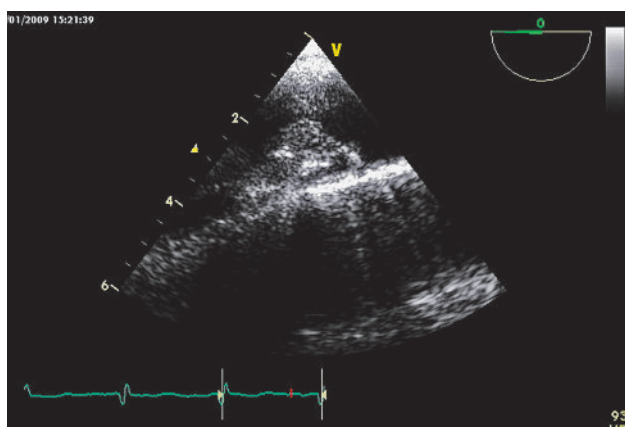
* 88,3% des patients de l'étude étaient adressés pour un pontage aortocoronaire, fait expliquant la grande fréquence des plaques aortiques dans le groupe témoin. ** Plaques non compliquées. IC: intervalle de confiance. ETO: échocardiographie transœsophagienne.

Figure 4

Trois thrombi mobiles dans la crosse aortique, visualisés en ETO à 0°.

**Figure 5**

Volumineuse plaque complexe hypoéchogène de la crosse aortique visualisée en ETO à 0°.



L'analyse des ulcérations de paroi [37, 40], des calcifications [41], des thrombi surajoutés et/ou des plaques hypo-échogènes (fig. 4 et 5) permet de mieux identifier les lésions à risque.

La définition échographique habituellement retenue des ulcérations de paroi est la présence d'un cratère de profondeur et de largeur de 2 millimètres ou plus sur une plaque athéroscléreuse. Les travaux concordent en faveur d'un risque accru d'infarctus cérébral en présence de l'association: épaisseur de plaque d'au moins 4 millimètres et irrégularités et/ou ulcérations de plaque.

Dans l'étude cas-témoin de FAPS [39], bien que les calcifications et irrégularités de surface des plaques étaient indépendamment associées à l'infarctus cérébral, l'épaisseur de plaque restait le facteur morphologique le plus fortement associé au risque d'infarctus cérébral. En combinant l'épaisseur des plaques avec la présence ou l'absence des autres paramètres morphologiques (irrégularité de la surface des plaques et calcifications), les plaques de 4 millimètres et plus d'épaisseur non calcifiées étaient le plus fortement associées au risque d'infarctus cérébral, suggérant qu'il puisse

s'agir de plaques instables, à haut risque de rupture et de complications.

Dans cette étude [39], un élément mobile était présent chez 7 des 250 patients consécutifs explorés pour infarctus cérébral. Dans 6 de ces 7 cas, l'infarctus cérébral était cryptogénique. La présence d'éléments thrombotiques multiples multiplie par 6 le risque embolique [42].

Prothèses valvulaires mécaniques

Les fréquences des complications emboliques et thromboses des prothèses valvulaires mécaniques sont considérées comme à peu près constantes après le premier mois postopératoire.

Le taux d'incidence des complications thromboemboliques et des thromboses de prothèse sont respectivement de 3,0% par an et 0,8% par an.

Le risque d'embolie artérielle associée aux thromboses valvulaires dépend du type de la prothèse (mécanique versus bioprothèse), de la taille de l'oreillette gauche, de la fonction ventriculaire gauche, ainsi que de la qualité du suivi du traitement anticoagulant.

La thrombose de prothèse valvulaire mécanique, complication rare, est gravissime si obstructive. Son diagnostic est difficile lorsqu'elle est non obstructive, du fait de la pauvreté de la symptomatologie fonctionnelle et de l'examen clinique. Elle expose néanmoins au risque d'embolie artérielle. La rentabilité de l'ETT est faible pour le diagnostic des thromboses non obstructives de prothèses mécaniques en position mitrale. Guéret a montré l'intérêt de l'ETO dans cette indication [43].

Bioprothèses

Le risque thromboembolique est particulièrement élevé dans les trois premiers mois postopératoires chez les patients ne recevant pas de traitement anticoagulant, surtout lorsque la bioprothèse est en position mitrale. Chez les patients recevant un traitement anticoagulant, il est plus élevé lorsque la bioprothèse est en position mitrale et lorsqu'il existe une FA. L'association d'un antécédent thromboembolique ou d'un thrombus de l'oreillette gauche majore le risque.

Les porteurs de bioprothèses porcines ou péricardiques ont un risque thromboembolique au long cours de 0,2 % à 2,6% par an [44].

Sources cardiaques mineures d'embolie

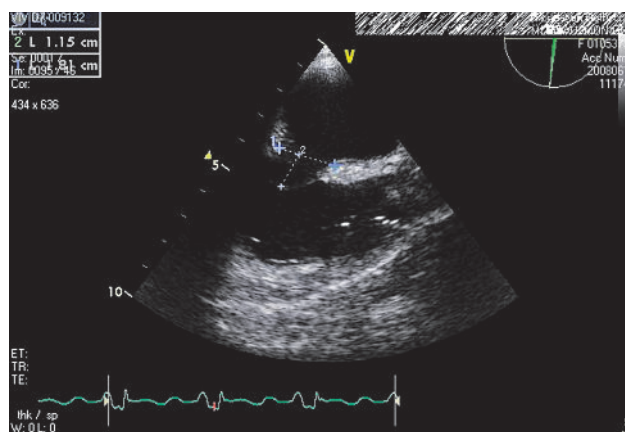
Il s'agit du contraste spontané intra-auriculaire gauche, de la pathologie du septum interauriculaire, du prolapsus valvulaire mitral, et des calcifications annulaires mitrales, à risque embolique moindre ou controversé.

Contraste spontané intra-auriculaire gauche

Le contraste spontané (CS) est un marqueur des événements emboliques antérieurs chez les patients en FA non valvulaire ou porteurs d'un rétrécissement mitral

Figure 6

Anévrisme du septum interauriculaire avec excursion de 11,5 mm vers l'OD, mesurée en ETO à 85° chez une patiente admise en réanimation pour AIC massif.



ou d'une prothèse valvulaire mitrale [45]. Le lien entre la présence d'un CS intra-auriculaire gauche et le risque d'événement embolique artériel a été établi [46]. De même a été montrée une association entre CS dans l'oreille gauche et thrombose auriculaire gauche, la majorité des thrombi survenant en présence d'un contraste spontané.

La recherche de contraste CS dans le massif auriculaire gauche par ETO participe donc à la stratification du risque embolique chez les patients en FA non valvulaire [46].

Pathologie du septum interauriculaire

L'association entre anévrisme du septum interauriculaire (ASIA) et embolie systémique avait été initialement décrite à partir d'observations isolées [47, 48]. Les mécanismes évoqués comportaient la présence de thrombus au sein de la membrane anévrismale inter-

auriculaire, l'embolie paradoxale d'une thrombose veineuse au travers d'un foramen ovale perméable, ou l'association à une arythmie auriculaire paroxystique [59]. Le lien d'imputabilité est difficile à établir, la mise en évidence d'une thrombose veineuse ou cavitaire droite ou d'une circonstance clinique évoquant un Valsalva précédant la survenue d'un AIC étant rare. Quelques observations de thromboses enclavées au sein de la cloison interauriculaire évoquent fortement ce mécanisme.

Anévrisme du septum interauriculaire

La fréquence de l'ASIA varie, de 8% en ETO chez des patients explorés dans un laboratoire d'échocardiographie [50] (fig. 6) à 15% dans des séries échographiques chez des patients avec AIC [50]. Elle atteindrait 28% dans certaines séries très sélectionnées d'AIC du sujet jeune et 39% chez les patients avec AIC cryptogénique et un âge moyen de 39 ans [51].

Le risque de récurrence d'AIC est évalué dans l'étude multicentrique française à 2% à deux ans dans la série globale, atteignant 9% à deux ans chez les patients ayant un ASIA associé à un FOP [52].

Les anomalies du septum interauriculaire (FOP et ASIA) semblent associées au risque d'AIC chez les patients de moins de 55 ans. Chez les patients de 55 ans et plus, elle nécessite confirmation [53].

Cependant, l'association FOP et ASIA pris séparément et récurrence d'AIC «cryptogénique» du sujet de moins de 55 ans, ne fait pas l'unanimité [54]. Seule l'association des deux pourrait être à risque.

Foramen ovale perméable

Le foramen ovale perméable est défini par la présence d'un shunt à l'étage auriculaire en regard de la région de la fosse ovale (fig. 7), en l'absence de solution de continuité au sein de la membrane [55].

Tableau 5

Recommandations consensuelles des Sociétés Françaises de Cardiologie et Neuro-Vasculaire [63].

Aucune recommandation ferme quant aux indications de la fermeture du FOP après un AIC ne peut être établie.

Les données scientifiques actuellement disponibles sur les bénéfices et les risques de la fermeture endovasculaire du FOP après un AIC cryptogénique sont insuffisantes et ne permettent pas de formuler des recommandations quant aux indications de ce traitement.

Des essais thérapeutiques randomisés sont absolument nécessaires pour évaluer les bénéfices et les risques respectifs des différentes stratégies thérapeutiques: antiplaquettaires, anticoagulants, fermeture endovasculaire du foramen.

Les médecins doivent informer leurs patients des incertitudes et les encourager à participer aux essais thérapeutiques.

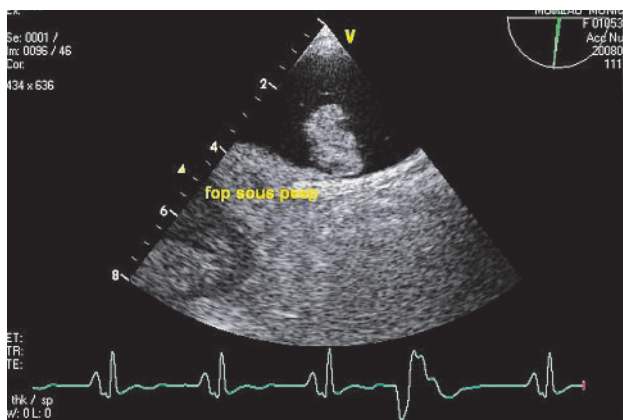
Les propositions suivantes reflètent un consensus d'opinion au sein du groupe de travail.

- 1 La fermeture endovasculaire du FOP n'est pas recommandée chez les patients ayant un premier AIC cryptogénique associé à un FOP isolé (sans ASIA), car, dans les études disponibles, ces patients n'ont pas un risque accru de récurrence par rapport aux patients ayant un AIC cryptogénique non associé à un FOP.
- 2 La fermeture endovasculaire du FOP pourrait être envisagée, chez les patients de moins de 55 ans, dans les cas suivants:
 - FOP avec ou sans ASIA et AIC cryptogénique récidivant sous traitement anticoagulant bien conduit ou contre-indication à ce traitement,
 - FOP avec ou sans ASIA et maladie thromboembolique veineuse à haut risque de récurrence thrombotique,
 - FOP avec ASIA et refus du traitement anticoagulant par le patient.

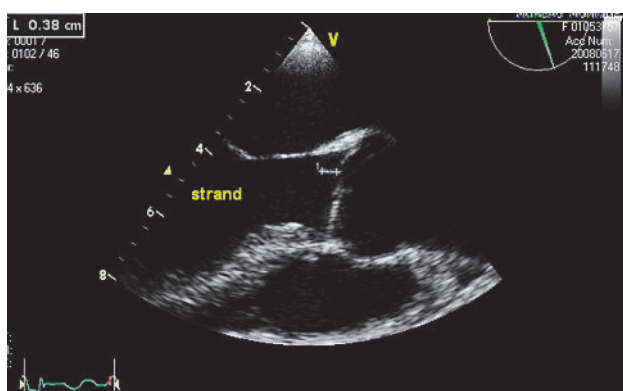
FOP: foramen ovale perméable; ASIA: anévrisme du septum interatrial; AIC: accident ischémique cérébral.

Figure 7

Epreuve de contraste très positive, en ETO, chez la même patiente qu'en 6, ventilée pour AIC massif.

**Figure 8**

Filament valvulaire (strand) sur la valve aortique.



Le foramen ovale se referme normalement à la naissance, lorsque la pression auriculaire gauche dépasse celle de l'oreillette droite. Cependant, dans 25% des cas en moyenne [56], cette fermeture reste incomplète et le foramen ovale demeure perméable.

La prévalence du FOP varie entre 22 et 54% en présence d'un AIC, en utilisant l'ETT avec épreuve de contraste, l'ETO ou le Doppler transcrânien [51, 57–59].

Le diamètre du foramen ovale perméable, la précocité de visualisation du passage des bulles dans la cavité auriculaire gauche et le nombre de bulles sont des éléments à prendre en considération dans la définition du risque embolique lié au FOP [58, 60].

Si l'association avec les AIC du sujet jeune est classique, elle a récemment été évoquée chez le sujet âgé aussi [61] même si une étude en population [62] n'a pas retrouvé d'association entre FOP et événements cerebrovasculaires ultérieurs, au terme d'un suivi médian de 5,1 ans.

De ce fait, les modalités thérapeutiques en présence d'un foramen ovale perméable chez un patient exploré pour AIC restent discutées. Un texte de consen-

sus rédigé par les experts de la Société Française de Cardiologie et la Société Française Neurovasculaire est disponible [63].

Prolapsus valvulaire mitral

Un lien entre prolapsus valvulaire mitral et AIC chez les patients de moins de 45 ans a été suggéré [64], infirmé par les études épidémiologiques ultérieures [65, 66].

Calcifications annulaires mitrales

Les calcifications annulaires mitrales (CAM) s'intègrent dans le contexte d'un processus dégénératif chronique intéressant en particulier les sujets âgés, surtout les femmes et les patients hypertendus et diabétiques. Leur prévalence a été évaluée dans l'étude Framingham à 2,8%, 90% des patients avec CAM provenant du sous-groupe des patients de plus de 59 ans [67]. Elles sont reconnues sur la présence d'échos denses en regard de l'anneau mitral en ETT [68].

Si plusieurs études ont rapporté une augmentation du risque d'AIC en présence de CAM [67], elles seraient, en s'intégrant dans le cadre d'une athérosclérose diffuse, plus une comorbidité associée à l'AIC qu'une cause potentielle [69, 70].

Filaments valvulaires ou strands

Les filaments valvulaires ou «excroissance de Lamb» décrits initialement par les anatomistes sont diagnostiqués par la seule ETO (fig. 8). Il s'agit de filaments mobiles, s'insérant de façon élective sur la face auriculaire de la valve mitrale et la face ventriculaire des valves semi-lunaires aortiques, la localisation valvulaire droite étant exceptionnelle. La prévalence des filaments valvulaires augmente avec l'âge, pour être quasi constante après 80 ans dans les séries anatomiques [71]. Un lien a été suggéré entre la présence de filaments valvulaires et le risque d'AIC [72]. Cependant, l'étude de suivi de la cohorte française a montré qu'il n'y avait pas d'augmentation du risque de récurrence d'infarctus cérébral [73]. La présence de filaments valvulaires pourrait donc ne constituer qu'un marqueur du risque d'infarctus cérébral, associé dans tous les cas à un faible risque de récurrence. Il faut cependant différencier les filaments valvulaires sur valves natives des filaments valvulaires décrits chez les patients porteurs de prothèses valvulaires, plus souvent mécaniques que bioprothèses, avec une fréquence évaluée respectivement à 27% et 8% [$p = 0,03$] dans la série d'Orsinelli [74]. Il s'agit dans ce dernier cas de thromboses non obstructives, associées à un risque accru d'embolie artérielle, en particulier dans la phase postopératoire. Un traitement anticoagulant adapté contribue à réduire ce risque; dans ce contexte, le contraste spontané dans l'oreillette gauche est un facteur favorisant, de même que la fibrillation auriculaire.

Apport de l'échographie dans la prise en charge thérapeutique des accidents vasculaires cérébraux

Bien que la performance diagnostique de l'échographie dans la détection des sources cardiaques ou aortiques d'embolie ait été parfaitement documentée, au moins

en ce qui concerne l'ETO, l'influence sur le traitement n'a été que peu envisagée. Même s'il apparaît évident que la découverte d'une thrombose intracavitaire conduit à la prescription d'un traitement anticoagulant, il s'agit en fait le plus souvent de patients en FA. En reprenant quelques données de la littérature, une

Tableau 6

Recommandations du «Canadian Task Force on Preventive Health Care» pour l'exploration et le traitement des potentielles sources cardiaques d'embolie chez les patients avec infarctus cérébral [11].

| Contexte clinique | Intérêts de l'ETT et de l'ETO et conséquences thérapeutiques | Dessins des études sur lesquelles se base la recommandation | Niveau de preuves scientifiques en faveur ou en défaveur de la recommandation |
|----------------------------------------------------------------------------------------------------------------|--------------------------------------------------------------------------------------------------------------------------------------------------------------------------------------------------------------------------------------------------------------------------------------------------------------------------------------------|-----------------------------------------------------------------------------------------------------------------------------------------------------------------------------------------------------|----------------------------------------------------------------------------------------------------------------------------------------------------------------------------------------------------------------------------------------------------------|
| ETT ou ETO, pour la détection de masses intracardiaques) | L'ETT est une technique non invasive dont la Ss et la Sp sont de 86% à 95% pour la détection du thrombus VG. Sa Ss pour la détection de la thrombose auriculaire gauche est de 39% à 63%. L'ETO comporte un risque de complications de 0,2%. Sa Ss pour la détection du thrombus auriculaire gauche est de 100% et sa Sp est de 99%. | | |
| Patients ayant une cardiopathie** de diagnostic clinique sans indication préalable au traitement anticoagulant | La rentabilité de l'échocardiographie est proche de 13% (ETT) et de 19% (ETO). Le bénéfice de l'exploration de ces patients pour leur prise en charge et leur pronostic n'est pas précisé. | Etudes cas-témoins (II-2) et transversales (III). | Preuves suffisantes pour la réalisation d'une écho pour la détection de masses intracardiaques chez les patients ayant une cardiopathie évidente cliniquement, sans indication préalable aux AC (grade B). L'ETO est justifiée en première intention. |
| Patients ayant une indication préalable ou une contre-indication aux anticoagulants*** | L'exploration se solde rarement par une modification de la prise en charge. | Etudes cas-témoins (II-2) et transversales (III). | Preuves suffisantes pour ne pas recommander la réalisation d'une écho systématique chez les patients ayant une indication préalable ou une contre-indication aux AC (grade D). |
| Patients sans cardiopathie évidente cliniquement | La rentabilité de l'exploration échocardiographique est <2% chez les patients ≥45 ans et inconnue chez ceux de moins de 45 ans n'ayant pas de cardiopathie évidente cliniquement. | Etudes cas-témoins (II-2) et transversales (III). | Preuves insuffisantes pour recommander la réalisation ou non d'une échocardiographie chez les patients sans cardiopathie évidente cliniquement (grade C). |
| Traitement anticoagulant (AVK) en présence d'un thrombus intracardiaque, en prévention de l'embolie systémique | Le traitement anticoagulant en présence d'un thrombus intracardiaque réduit le risque d'embolie cérébrale et périphérique. L'importance du bénéfice de ce traitement n'est pas connu. Le risque d'hémorragie majeure sous TTT est proche de 1% à 3% par an. | Essais randomisés, contrôlés de méthodologie imparfaite, avec de petits effectifs (II-1), études cas-témoins (II-2) et séries de cas (III). Essais randomisés, contrôlés de TTT AC en post-IDM (I). | Preuves suffisantes pour recommander le traitement anticoagulant par AVK des patients avec infarctus cérébral et thrombus intracardiaque (grade B). |
| Prise en charge thérapeutique du foramen ovale perméable | Les options thérapeutiques sont la fermeture chirurgicale, la fermeture par voie endovasculaire et TTT AC et TTT anti-agrégant plaquettaire. | Les différentes options thérapeutiques n'ont pas été évaluées. | Preuves insuffisantes (pas de preuves) pour recommander l'emploi ou non de l'un ou l'autre de ces TTT (grade C). |

ETO: échographie transœsophagienne; ETT: échographie transthoracique; Ss: sensibilité; Sp: spécificité; TTT: traitement; AC: anticoagulant; IDM: infarctus du myocarde; AVK: antivitamines K.

* Voir les tableaux suivants pour la définition des niveaux de preuve et des grades des recommandations. ** Infarctus du myocarde, angor, arythmie, valvulopathie, insuffisance cardiaque congestive, hypertension artérielle, diagnostiqués à l'interrogatoire, l'examen clinique, l'EKG ou la radiographie thoracique. *** Ces patients peuvent avoir d'autres indications à l'examen échocardiographique.

modification thérapeutique induite par les données de l'ETT est décrite dans 4 à 10% des cas [4–8, 50]. En utilisant l'ETO, une modification du traitement est décrite en fonction de la sélection de la population dans 5 à 20% des cas, si l'on inclut en particulier la pathologie de la cloison interauriculaire (tab. 6).

Références

- Caplan LR, Hier DB, D'Cruz I. Cerebral embolism in the Michael Reese Stroke Registry. *Stroke*. 1983;14:530–6.
- Petty GW, Brown RD Jr, Whisnant JP, Sicks JD, O'Fallon WM, Wiebers DO. Ischemic stroke subtypes: a population-based study of functional outcome, survival, and recurrence. *Stroke*. 2000;31:1062–8.
- Robbins JA, Sagar KB, French M, Smith PJ. Influence systemic emboli. *Stroke*. 1983;14:546–9.
- Hata JS, Ayres RW, Biller J, et al. Impact of transesophageal echocardiography on the anticoagulation management of patients admitted with focal cerebral ischemia. *Am J Cardiol*. 1993;72:707–10.
- Pop G, Sutherland GR, Koudstaal PJ, Sit TW, de Jong G, Roelandt JR. Transesophageal echocardiography in the detection of intracardiac embolic sources in patients with transient ischemic attacks. *Stroke*. 1990;21:560–5.
- Hofmann T, Kasper W, Meinertz T, Geibel A, Just H. Echocardiographic evaluation of patients with clinically suspected arterial emboli. *Lancet*. 1990;336:1421–4.
- De Belder MA, Lovat LB, Tourikis L, Leech G, Camm AJ. Limitations of transesophageal echocardiography in patients with focal cerebral ischemic events. *Br Heart J*. 1992;67:297–303.
- Comess KA, DeRook FA, Beach KW, Lytle NJ, Golby AJ, Albers GW. Transesophageal echocardiography and carotid ultrasound in patients with cerebral ischemia: prevalence of findings and recurrent stroke risk. *J Am Coll Cardiol*. 1994;23:1598–603.
- de Bruijn SF, Agema WR, Lammers GJ, et al. Transesophageal echocardiography is superior to transthoracic echocardiography in management of patients of any age with transient ischemic attack or stroke. *Stroke*. 2006;37:2531–4.
- Cohen A, Abergel E, Blanchard B, et al. Recommendations de la société française de cardiologie sur les indications de l'échocardiographie Doppler. *Arch Mal Cœur Vaiss*. 2003;96:223–63.
- Kapral MK, Silver FL. Preventive health care, 1999 update: 2. Echocardiography for the detection of a cardiac source of embolus in patients with stroke. Canadian Task Force on Preventive Health Care. *CMAJ*. 1999;161:989–96.
- Guyatt G, Schunemann H, Cook D, Jaeschke R, Pauker S, Bucher H. Grades of recommendation for antithrombotic agents. *Chest*. 2001;119(1 Suppl):3S–7S.
- Fuster V, Rydén LE, Ahsing RW, Cannom DS, Crijns HJ, Frye RL. ACC/AHA/ESC guidelines for management of patients with atrial fibrillation: executive summary. *J Am Coll Cardiol*. 2001;38:1231–66.
- Wolf PA, Abbott RD, Kannel WB. Atrial fibrillation as an independent risk factor for stroke: the Framingham Study. *Stroke*. 1991;22:983–8.
- Feinberg WM, Blackshear JL, Laupacis A, Kronmal R, Hart RG. Prevalence, age distribution, and gender of patients with atrial fibrillation. Analysis and implications. *Arch Intern Med*. 1995;155:469–73.
- No authors listed. Cardiogenic brain embolism. The second report of the Cerebral Embolism Task Force. *Arch Neurol*. 1989;46:727–43.
- No authors listed. Risk factors for stroke and efficacy of antithrombotic therapy in atrial fibrillation. Analysis of pooled data from five randomized controlled trials. *Arch Intern Med*. 1994;154:1449–57.
- No authors listed. Warfarin versus aspirin for prevention of thromboembolism in atrial fibrillation: Stroke Prevention in Atrial Fibrillation II Study. *Lancet*. 1994;343:687–91.
- No authors listed. EAFT (European Atrial Fibrillation Trial) Study Group. Secondary prevention in non-rheumatic atrial fibrillation after transient ischaemic attack or minor stroke. *Lancet*. 1993;342:1255–62.
- No authors listed. Transesophageal echocardiographic correlates of thromboembolism in high-risk patients with nonvalvular atrial fibrillation. The Stroke Prevention in Atrial Fibrillation Investigators Committee on Echocardiography. *Ann Intern Med*. 1998;128:639–47.
- Shinokawa N, Hirai T, Takashima S, et al. A transesophageal echocardiographic study on risk factors for stroke in elderly patients with atrial fibrillation. A comparison with younger patients. *Chest*. 2001;120:840–6.
- Loire R. Le myxome de l'oreillette gauche. Bilan évolutif de 100 malades opérés. *Arch Mal Cœur Vaiss*. 1996;89:1119–25.
- Pinede L, Duhaut P, Loire R. Clinical presentation of left atrial cardiac myxoma. A series of 112 consecutive cases. *Medicine (Baltimore)*. 2001;80:159–72.
- Edwards FH, Hale D, Cohen A, Thompson L, Pezzella AT, Virmani R. Primary cardiac valve tumors. *Ann Thorac Surg*. 1991;52:1127–31.
- Sun JP, Asher CR, Yang XS, et al. Clinical and echocardiographic characteristics of papillary fibroelastomas: a retrospective and prospective study in 162 patients. *Circulation*. 2001;103:2687–93.
- Jaber WA, Prior DL, Thamilarasan M, et al. Efficacy of anticoagulation in resolving left atrial and left atrial appendage thrombi: A transesophageal echocardiographic study. *Am Heart J*. 2000;140:150–6.
- Cairns JA, Hirsh J, Lewis HD Jr, Resnekov L, Theroux P. Antithrombotic agents in coronary artery disease. *Chest*. 1992;102(4 Suppl):456S–81S.
- Vaitkus PT, Barnathan ES. Embolic potential, prevention and management of mural thrombus complicating anterior myocardial infarction: a meta-analysis. *J Am Coll Cardiol*. 1993;22:1004–9.
- Gottdiener JS, Gay JA, VanVoorhees L, DiBianco R, Fletcher RD. Frequency and embolic potential of left ventricular thrombus in dilated cardiomyopathy: assessment by 2-dimensional echocardiography. *Am J Cardiol*. 1983;52:1281–5.
- Ciaccheri M, Castelli G, Cecchi F, et al. Lack of correlation between intracavitary thrombosis detected by cross sectional echocardiography and systemic emboli in patients with dilated cardiomyopathy. *Br Heart J*. 1989;62:26–9.
- Sharma ND, McCullough PA, Philbin EF, Weaver WD. Left ventricular thrombus and subsequent thromboembolism in patients with severe systolic dysfunction. *Chest*. 2000;117:314–20.
- Hart RG, Foster JW, Luther MF, Kanter MC. Stroke in infective endocarditis. *Stroke*. 1990;21:695–700.
- Erbel R, Rohmann S, Drexler M, et al. Improved diagnostic value of echocardiography in patients with infective endocarditis by transesophageal approach. A prospective study. *Eur Heart J*. 1988;9:43–53.
- Di Salvo G, Habib G, Pergola V, et al. Echocardiography predicts embolic events in infective endocarditis. *J Am Coll Cardiol*. 2001;37:1069–76.
- Anderson D, Bell D, Lodge R, Grant E. Recurrent cerebral ischemia and mitral valve vegetation in a patient with antiphospholipid antibodies. *J Rheumatol*. 1987;14:839–41.
- Grondin F, Giannoccaro JP. Antiphospholipid antibody syndrome associated with large aortic valve vegetation and stroke. *Can J Cardiol*. 1995;11:133–5.
- Amarenco P, Duyckaerts C, Tzourio C, Henin D, Bousser MG, Hauw JJ. The prevalence of ulcerated plaques in the aortic arch in patients with stroke. *N Engl J Med*. 1992;326:221–5.
- Amarenco P. Crosse de l'aorte et risque artériel cérébral. Masson, Paris 2000, 121–33.
- Amarenco P, Cohen A, Tzourio C, et al. Atherosclerotic disease of the aortic arch and the risk of ischemic stroke. *N Engl J Med*. 1994;331:1474–9.
- Di Tullio MR, Sacco RL, Gersony D, et al. Aortic atheromas and acute ischemic stroke: a transesophageal echocardiographic study in an ethnically mixed population. *Neurology*. 1996;46:1560–6.
- Cohen A, Tzourio C, Bertrand B, Chauvel C, Bousser MG, Amarenco P. Aortic plaque morphology and vascular events: a follow-up study in patients with ischemic stroke. FAPS Investigators. French Study of Aortic Plaques in Stroke. *Circulation*. 1997;96:3838–41.
- Karalis DG, Chandrasekaran K, Victor MF, Ross JJ Jr, Mintz GS. Recognition and embolic potential of intraaortic atherosclerotic debris. *J Am Coll Cardiol*. 1991;17:73–8.
- Gueret P, Vignon P, Fournier P, et al. Transesophageal echocardiography for the diagnosis and management of nonobstructive thrombosis of mechanical mitral valve prosthesis. *Circulation*. 1995;9:103–10.
- Stein PD, Alpert JS, Bussey HI, Dalen JE, Turpie AG. Antithrombotic therapy in patients with mechanical and biological prosthetic heart valves. *Chest*. 2001;119(1 Suppl):220S–7S.
- Black IW, Hopkins AP, Lee LC, Walsh WF. Left atrial spontaneous echo contrast: a clinical and echocardiographic analysis. *J Am Coll Cardiol*. 1991;18(2):398–404.
- Leung DY, Black IW, Cranney GB, Hopkins AP, Walsh WF. Prognostic implications of left atrial spontaneous echo contrast in nonvalvular atrial fibrillation. *J Am Coll Cardiol*. 1994;24:755–62.

- 47 Belkin RN, Hurwitz BJ, Kisslo J. Atrial septal aneurysm: association with cerebrovascular and peripheral embolic events. *Stroke*. 1987;18:856–62.
- 48 Di Pasquale G, Andreoli A, Grazi P, Dominici P, Pinelli G. Cardioembolic stroke from atrial septal aneurysm. *Stroke*. 1988;19:640–3.
- 49 Berthet K, Lavergne T, Cohen A, et al. Significant association of atrial vulnerability with atrial septal abnormalities in young patients with ischemic stroke of unknown cause. *Stroke*. 2000;31:398–403.
- 50 Pearson AC, Nagelhout D, Castello R, Gomez CR, Labovitz AJ. Atrial septal aneurysm and stroke: a transesophageal echocardiographic study. *J Am Coll Cardiol*. 1991;18:1223–9.
- 51 Cabanes L, Mas JL, Cohen A, et al. Atrial septal aneurysm and patent foramen ovale as risk factors for cryptogenic stroke in patients less than 55 years of age. A study using transesophageal echocardiography. *Stroke*. 1993;24:1865–73.
- 52 Mas JL, Zuber M. Recurrent cerebrovascular events in patients with patent foramen ovale, atrial septal aneurysm, or both and cryptogenic stroke or transient ischemic attack. French Study Group on Patent Foramen Ovale and Atrial Septal Aneurysm. *Am Heart J*. 1995;130:1083–8.
- 53 Overell JR, Bone I, Lees KR. Interatrial septal abnormalities and stroke: a meta-analysis of case-control studies. *Neurology*. 2000;55:1172–9.
- 54 Mas JL, Arquizan C, Lamy C, et al. Patent Foramen Ovale and Atrial Septal Aneurysm Study Group. Recurrent cerebrovascular events associated with patent foramen ovale, atrial septal aneurysm, or both. *N Engl J Med*. 2001;345:1740–6.
- 55 Cohen A. Intérêt de l'échocardiographie transœsophagienne dans le bilan d'un accident embolique artériel. *Echographie transœsophagienne en cardiologie et en anesthésie*. Arnette, Paris, 1992, 207–30.
- 56 Hagen PT, Scholz DG, Edwards WD. Incidence and size of patent foramen ovale during the first 10 decades of life: an autopsy study of 965 normal hearts. *Mayo Clin Proc*. 1984;59:17–20.
- 57 Lechat P, Mas JL, Lascault G, et al. Prevalence of patent foramen ovale in patients with stroke. *N Engl J Med*. 1988;318:1148–52.
- 58 Homma S, Di Tullio MR, Sacco RL, Mihalatos D, Li Mandri G, Mohr JP. Characteristics of patent foramen ovale associated with cryptogenic stroke. A biplane transesophageal echocardiographic study. *Stroke*. 1994;25:582–6.
- 59 Bogousslavsky J, Garazi S, Jeanrenaud X, Aebischer N, Van Melle G. Stroke recurrence in patients with patent foramen ovale: the Lausanne Study. Lausanne Stroke with Paradoxical Embolism Study Group. *Neurology*. 1996;46:1301–5.
- 60 Schuchlenz HW, Weihs W, Horner S, Quehenberger F. The association between the diameter of a patent foramen ovale and the risk of embolic cerebrovascular events. *Am J Med*. 2000;109:456–62.
- 61 Handke M, Harloff A, Olschewski M, Hetzel A, Geibel A. Patent foramen ovale and cryptogenic stroke in older patients. *N Engl J Med*. 2007;357:2262–8.
- 62 Meissner I, Khandheria BK, Heit JA, et al. Patent Foramen Ovale: Innocent or Guilty? Evidence From a Prospective Population-Based Study. *J Am Coll Cardiol*. 2006;47:440–5.
- 63 Albucher JF, Chaine P, Mas JL, et al. Consensus sur les indications de la fermeture endovasculaire du foramen ovale perméable après un accident ischémique cérébral. *Arch Mal Cœur Vaiss*. 2007;100:771–4.
- 64 Barnett HJ, Boughner DR, Taylor DW, Cooper PE, Kostuk WJ, Nichol PM. Further evidence relating mitral-valve prolapse to cerebral ischemic events. *N Engl J Med*. 1980;302:139–44.
- 65 Freed LA, Levy D, Levine RA, et al. Prevalence and clinical outcome of mitral-valve prolapse. *N Engl J Med*. 1999;341:1–7.
- 66 Gilon D, Buonanno FS, Joffe MM, et al. Lack of evidence of an association between mitral-valve prolapse and stroke in young patients. *N Engl J Med*. 1999;341:8–13.
- 67 Savage DD, Garrison RJ, Castelli WP, et al. Prevalence of submitral (annular) calcium and its correlates in a general population-based sample (the Framingham Study). *Am J Cardiol*. 1983;51:1375–8.
- 68 Benjamin EJ, Plehn JF, D'Agostino RB, et al. Mitral annular calcification and the risk of stroke in an elderly cohort. *N Engl J Med*. 1992;327:374–9.
- 69 Adler Y, Fink N, Spector D, Wisner I, Sagie A. Mitral annulus calcification: a window to diffuse atherosclerosis of the vascular system. *Atherosclerosis*. 2001;155:1–8.
- 70 Boon A, Lodder J, Cheriex E, Kessels F. Mitral annulus calcification and carotid atherosclerotic disease. *Stroke*. 1999;30:693.
- 71 Magarey FR. On the mode of formation of Lambl's excrescences and their relation to chronic thickening of the mitral valve. *J Pathol Bacteriol*. 1949;61:203–8.
- 72 Freedberg RS, Goodkin GM, Perez JL, Tunick PA, Kronzon I. Valve strands are strongly associated with systemic embolization: a transesophageal echocardiographic study. *J Am Coll Cardiol*. 1995;26:1709–12.
- 73 Cohen A, Tzourio C, Chauvel C, et al. Mitral valve strands and the risk of ischemic stroke in elderly patients. The French Study of Aortic Plaques in Stroke (FAPS) Investigators. *Circulation*. 1997;96:3838–41.
- 74 Orsinelli DA, Pearson AC. Detection of prosthetic valve strands by transesophageal echocardiography: clinical significance in patients with suspected cardiac source of embolism. *J Am Coll Cardiol*. 1995;26:1713–8.